



Karolinska
Institutet



LUNDS
UNIVERSITET



UPPSALA
UNIVERSITET



Infektioner i huden orsakade av stafylokocker

Andreas Sonesson, överläkare, docent

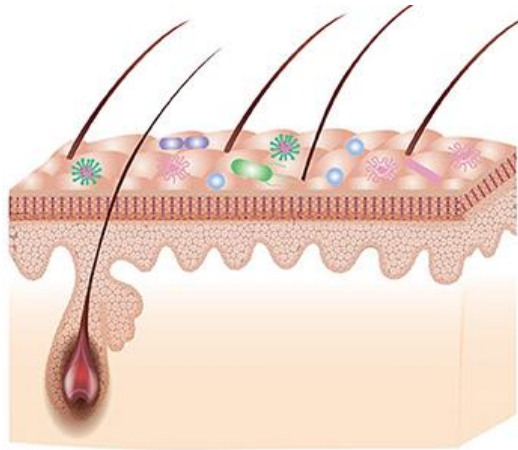
Hudmottagningen Lund

Skånes universitetssjukhus och Lunds Universitet

Andreas.sonesson@med.lu.se | andreas.sonesson@skane.se

Senast uppdaterad: 2025-06-18

Hudens bakteriologi – den normala hudfloran



Den mikrobiella floran på hudytan begränsas av:

- torrhet
- medfödd immunitet
- antibakteriella fria fettsyror
- antimikrobiella peptider
- hudens sura pH
- näringsfattigdom
- kontinuerlig avstötning av hudceller

Bild från: Hong Z et al. *Frontiers in Cellular and Infection Microbiol.* Vol. 10, 2020.

Översikt - utbredning av hud- och mjukdelsinfektioner

1. Normal hårfollikel
2. Follikulit
3. Furunkel

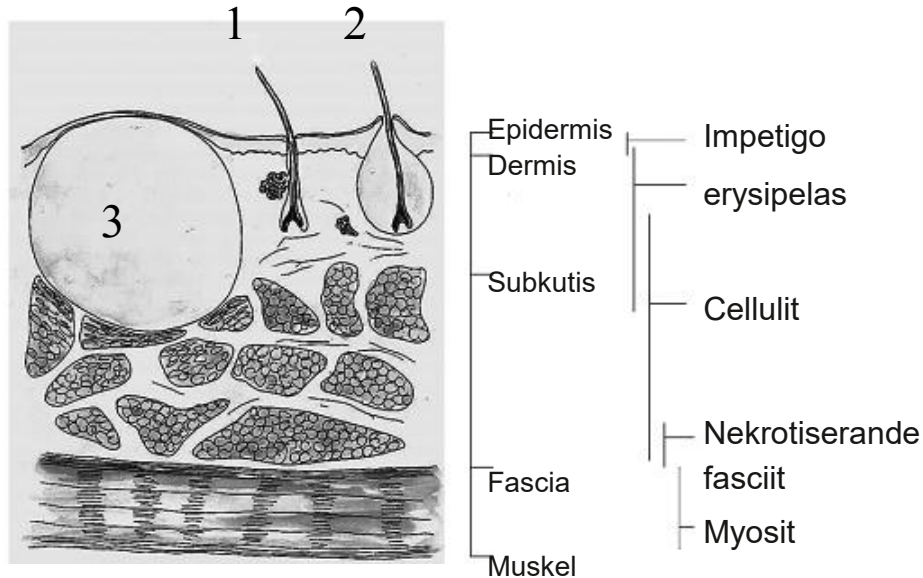
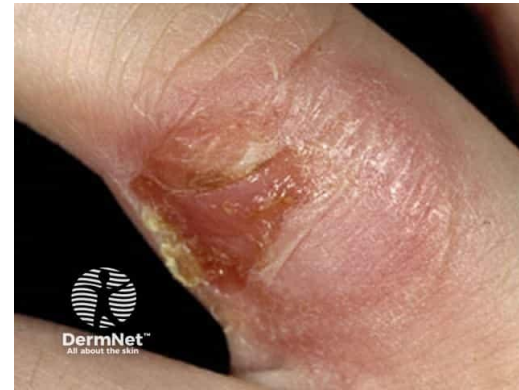
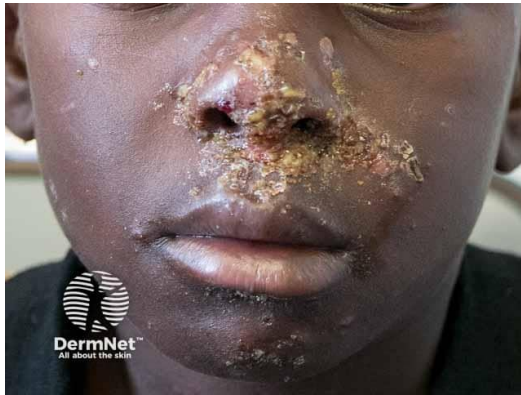
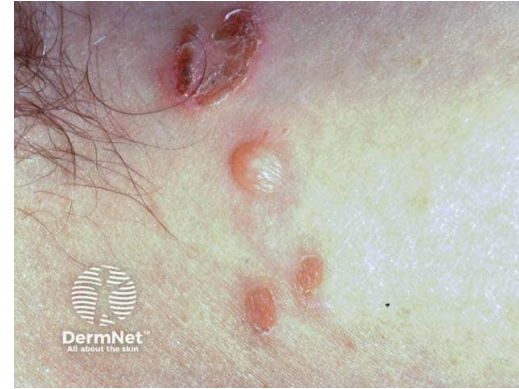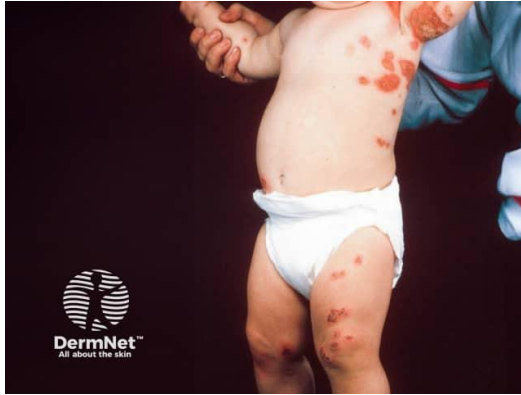Bild från:

<https://referensmetodik.folkhalsomyndigheten.se>

Impetigo (svinkoppor) och bullös impetigo



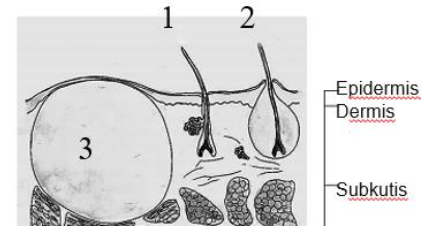
Bilder från: <https://dermnetnz.org/>

Follikulit - Furunkel

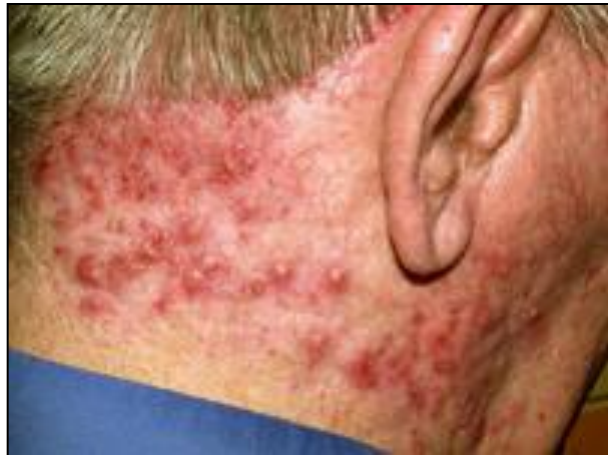

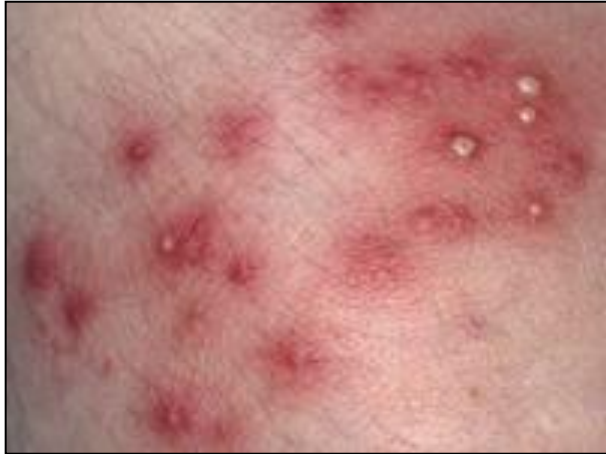Bild från: <https://dermnetnz.org/>

1. Normal hårfollikel
2. Follikulit
3. Furunkel



- Infektion eller irritation i hårfollikel.
- Vanligaste orsaken är Stafylokokker.
- Andra och bidragande orsaker kan vara gram negativa bakterier, svamp, icke-infektiösa (eosinofil follikulit) och mekaniska eller irritativa.

Folikulit

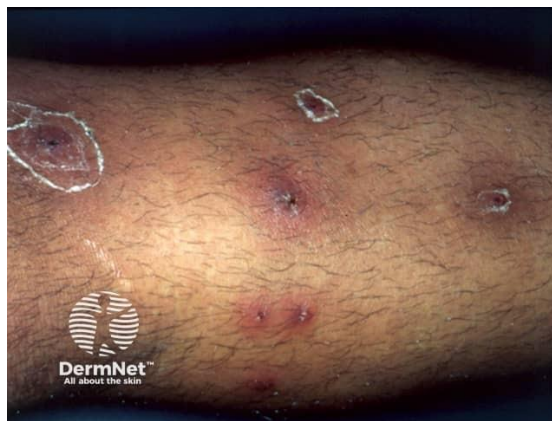
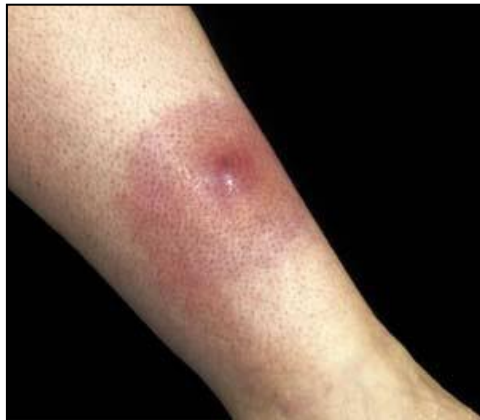
- Små pustler med erytematös randzon lokaliserad ytligt vid hårfollikeln.
- Hos barn på scalpen, hos vuxna på bålen, skinkor, och skäggregionen.

Bild från: <https://dermnetz.org/>

Furunkulos – är multipla furunkler

- Hos vissa individer kroniskt återkommande.
- Startar som en erytematös noduli som snabbt blir smärtsam.
- Låker med ärr efter några veckor.



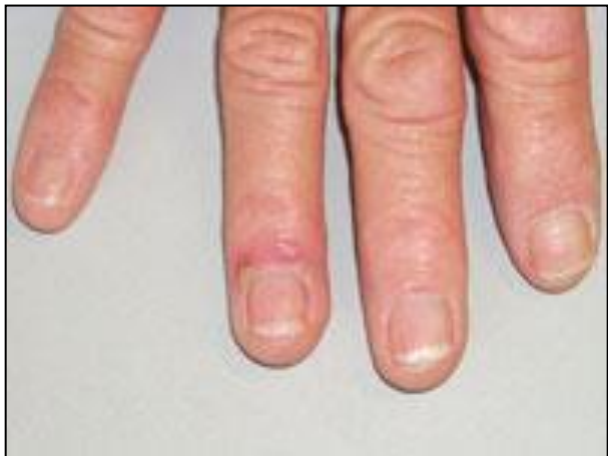Bilder från: <https://dermnetnz.org/>

Folikulit / furunkulos, behandling

- Hygienråd och antiseptika rekommenderas och vid utbredda besvär även tillägg av lokal fusidinsyra under 7–10 dagar. I skäggregion undvik hyvelrakning, desinficera rakhyvel.
- Vid abscessbildning rekommenderas incision och spolning av abscessen utan tillägg av antibiotika.
- I svåra fall ges per oral antibiotika.
- Recidiverande furunkulos är en indikation för remiss till dermatolog.

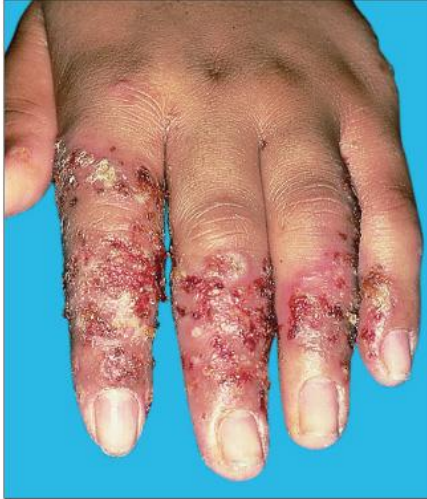Referens: [Läkemedelsbehandling av bakteriella hud- och mjukdelsinfektioner i öppenvård – behandlingsrekommendation](#)

Paronyki



- Inflammation av nagelvecket eller nagelbandet ofta av bakterier. Stafylokokker ger mer akuta besvär.
- Nagelvecket blir svullet, erytematöst och smärtsamt, ibland varbildning.
- Behandling: antiseptika och/eller antibiotika.

Atopisk dermatit



© 2003 Elsevier - Bologna, Jorizzo and Rapini: Dermatology - www.dermtext.com

- Sekundärinfektion och kolonisering med toxinproducerande *S. aureus* kan leda till försämring av atopisk dermatit.



Karolinska
Institutet



LINKÖPINGS
UNIVERSITET



LUNDS
UNIVERSITET



UPPSALA
UNIVERSITET



ÖREBRO
UNIVERSITET

