



Karolinska
Institutet



Infektioner med hudsymtom orsakade av streptokocker

Andreas Sonesson,

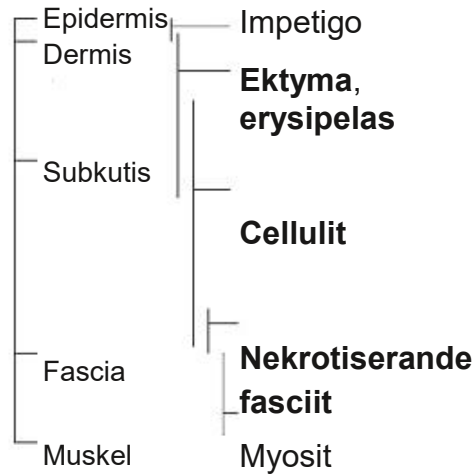
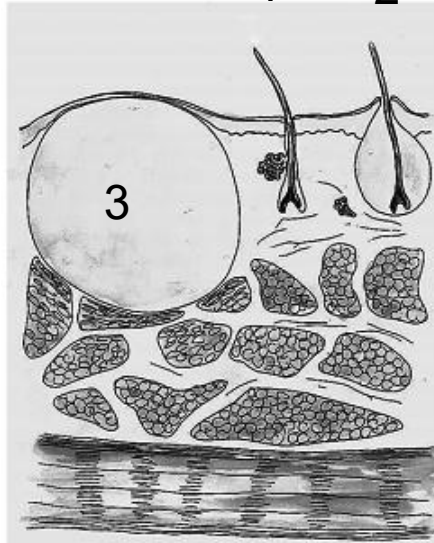
Specialistläkare dermatologi och venerologi, överläkare, docent.

Hudmottagningen, Skånes Universitetssjukhus

andreas.sonesson@skane.se

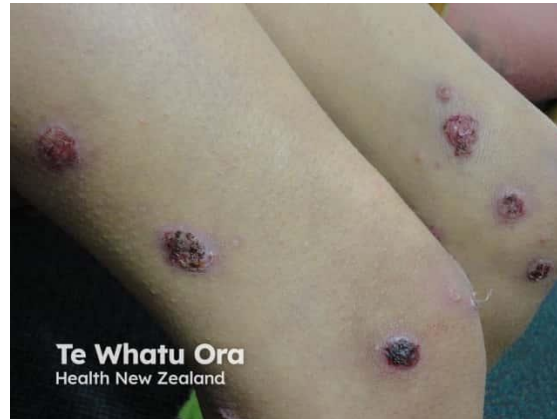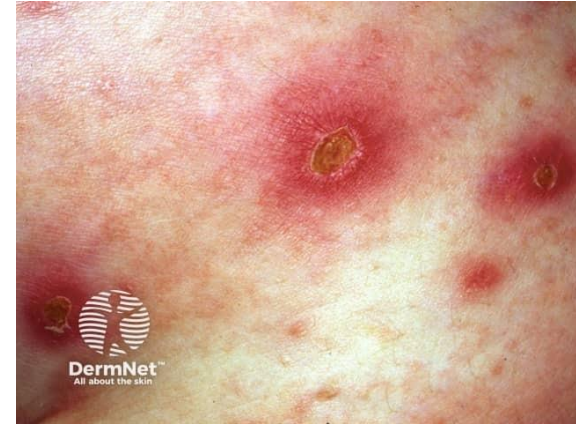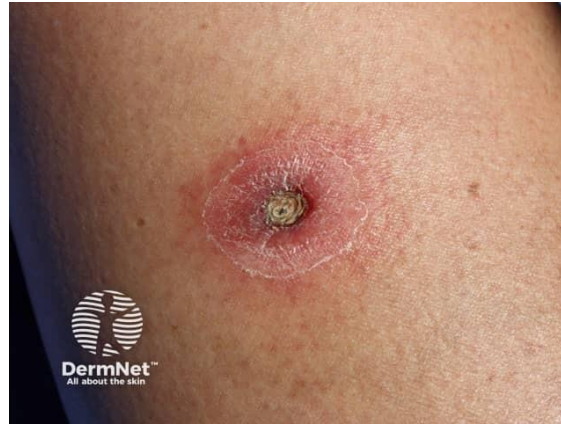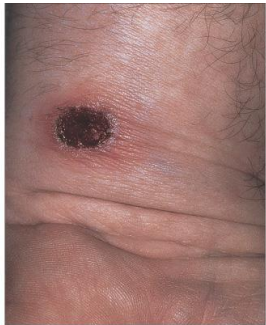Huden genomsnittad med lokalisation av infektioner

1. Normal hårfollikel
2. Follikulit
3. Furunkel

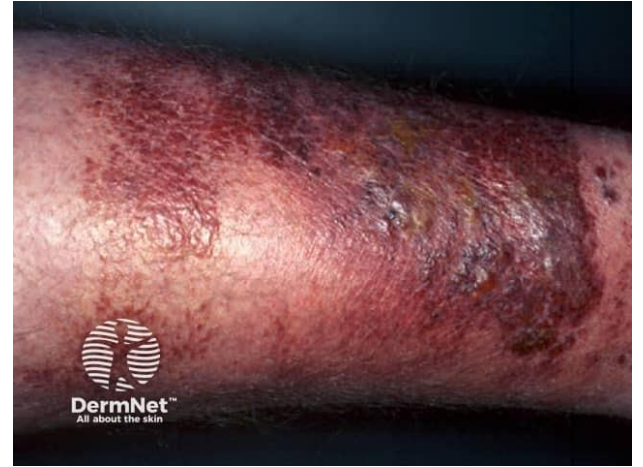
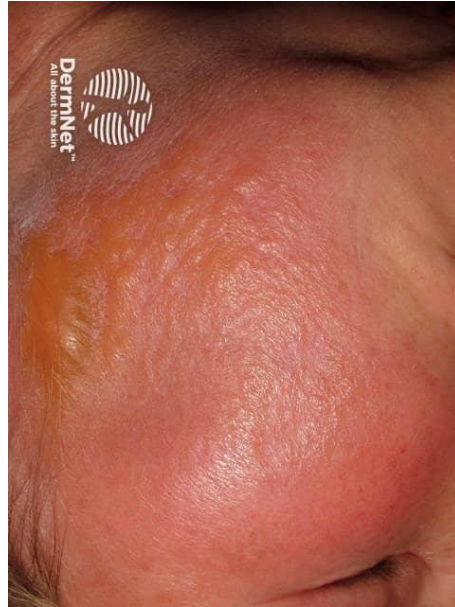
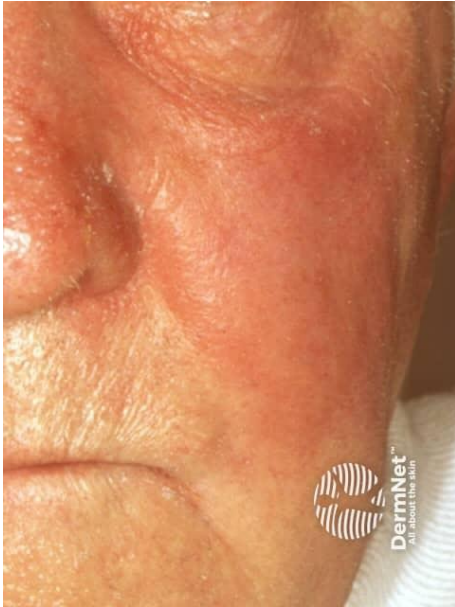Ektyma

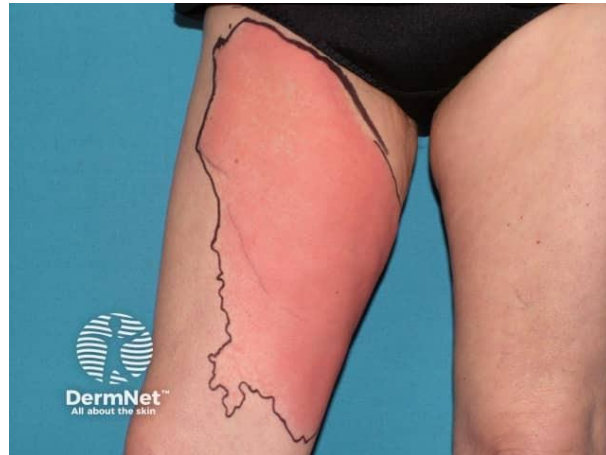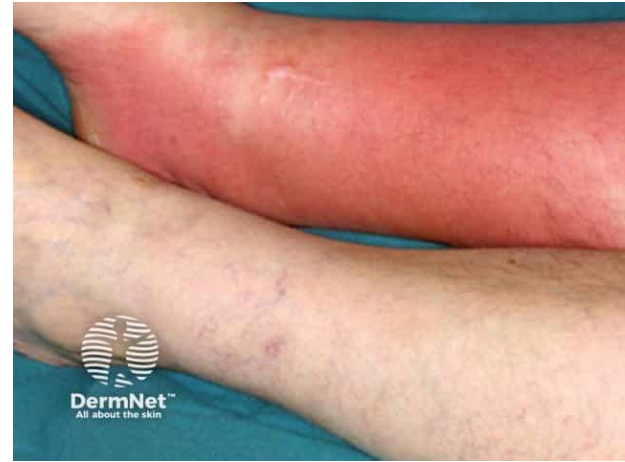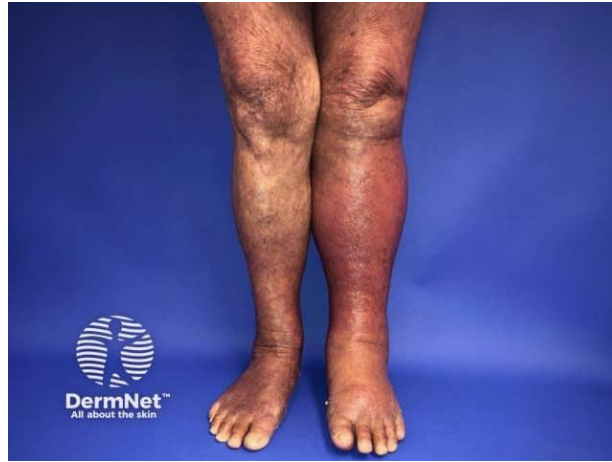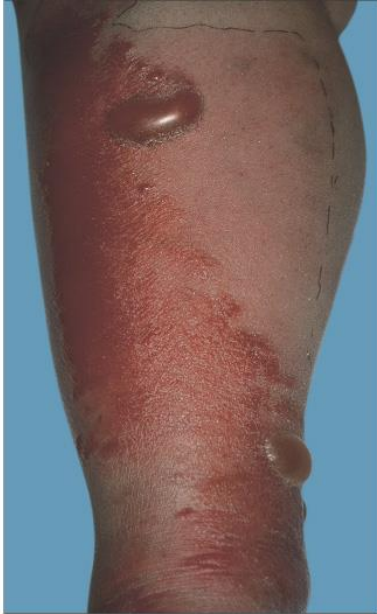- Är i jämförelse med impetigo en djupare infektion.
- Sårbildande.
- Patienter med dåligt allmäntillstånd, dålig cirkulation och dåligt immun-status.



Erysipelas - en akut infektion i dermis

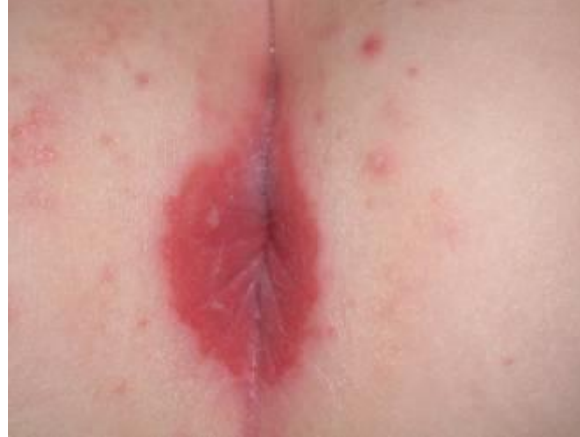
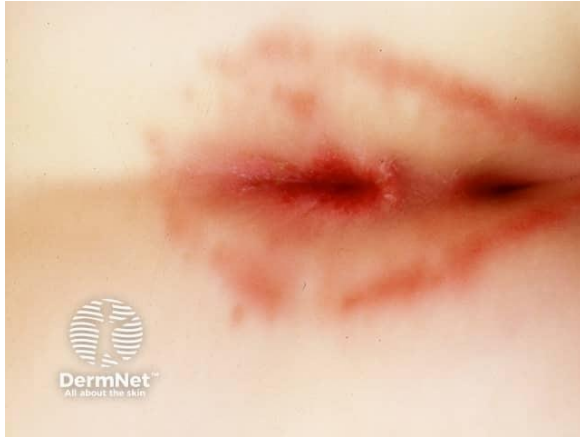
Cellulit

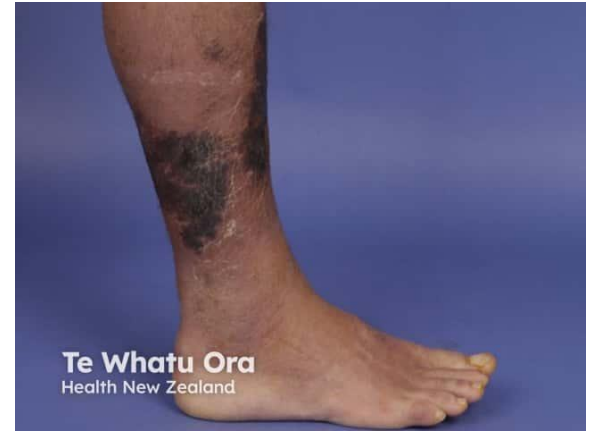
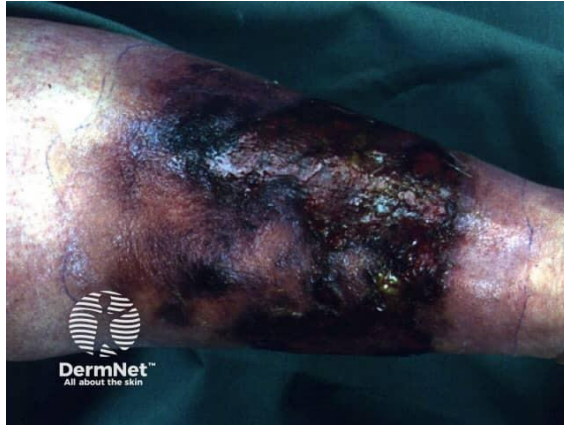
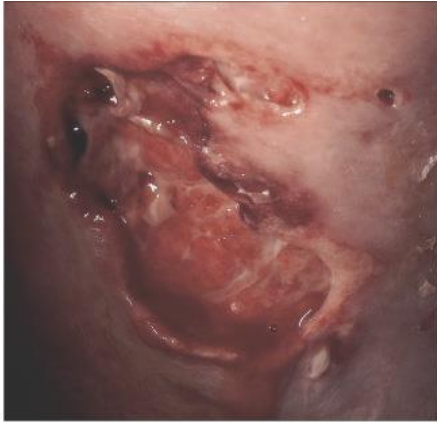© 2003 Elsevier - Bologna, Jorizzo and Rapini: Dermatology - www.dermtext.com

Perianal streptokock-orsakad dermatit



Nekrotiserande fasciit



© 2003 Elsevier - Bologna, Jorizzo and Rapini: Dermatology - www.dermtext.com



Karolinska
Institutet

