



Karolinska
Institutet



Pyoderma gangrenosum

Rahime Inci

MD, PhD, överläkare

Avdelningen för dermatologi och venerologi, institutionen för kliniska vetenskaper, Sahlgrenska akademien, Göteborgs universitet

Verksamhet hud- och könssjukvård, Sahlgrenska universitetssjukhuset, Västra götalandsregionen, Göteborg

rahime.inci@vgregion.se | rahime.inci@gu.se

Längd: 3,48 minuter

Senast uppdaterat: 2025-12-27

Atypiskt sår

Sår som inte uppfyller kriterierna för övriga sårtyper

Ska remitteras till en dermatolog

Ska misstänkas om:

- *avvikande utseende och/eller lokalisation*
- *snabbt förlopp*
- *oproportionerlig smärta*
- *sår som trots basbehandling inte visar tendens att läka*

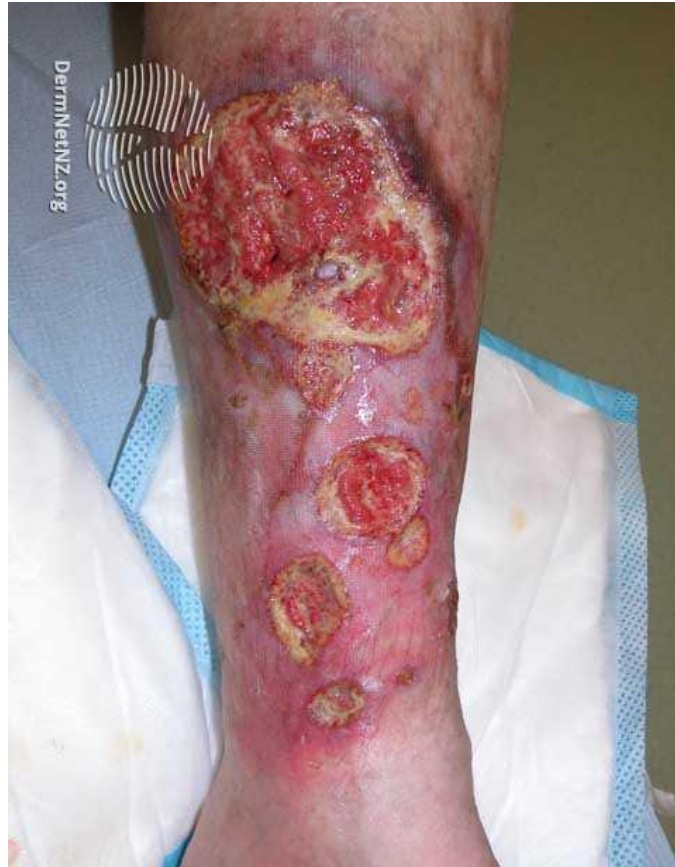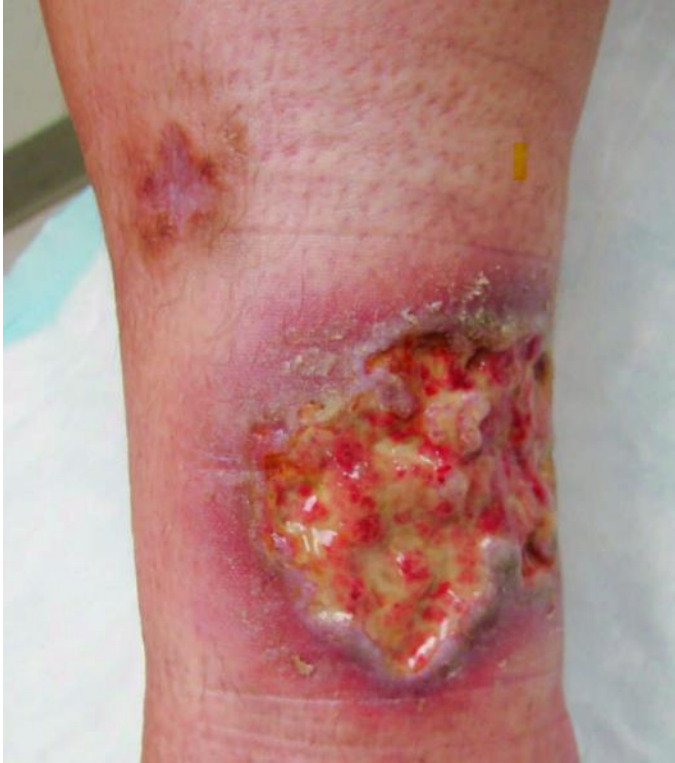Atypiska sår

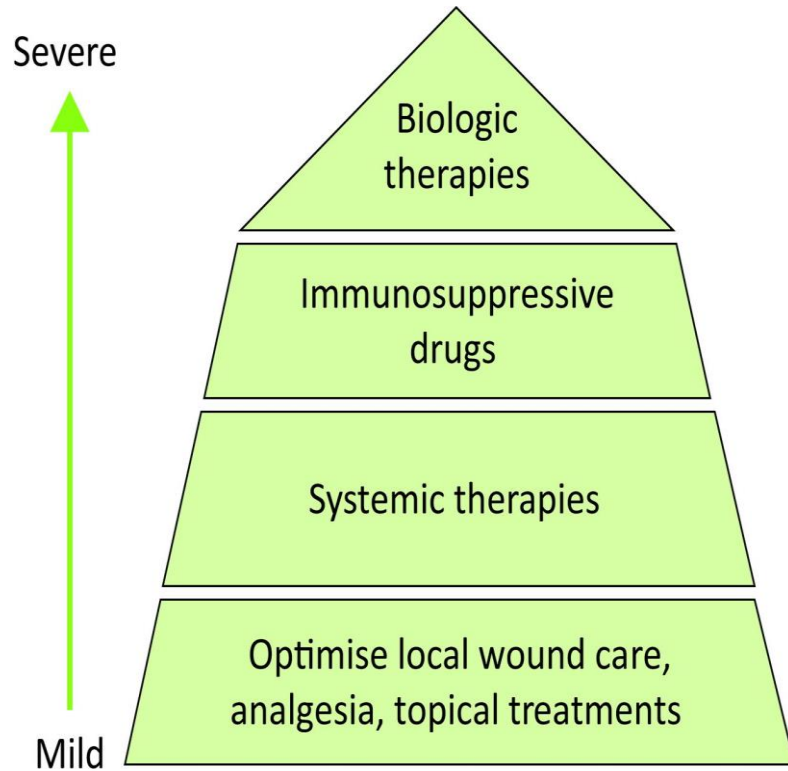
- Vaskulit sår
- Hypertensivt sår
- Tumörsår (BCC, SCC, MM)
- Pyoderma gangrenosum

Pyoderma gangrenosum

- En sällsynt, neutrofila dermatos där patologiska neutrofiler leder till snabbväxande, smärtsamma ulcerationer med violettaktiga, underminerade kanter
- 3–10 fall per miljon/år; drabbar män och kvinnor jämnt, vanligast mellan 20–50 år
- Ofta debut med papel, pustel eller blåsa
- Lokaliserade på underbenen
- Kan förekomma på andra ställen (operationsärr)

Pyoderma gangrenosum





Pyoderma gangrenosum

- Vanligare hos patienter med inflammatorisk tarmsjukdom, RA, akut leukemi
- Patergi fenomenet är positiv

Diagnostic Criteria of Ulcerative Pyoderma Gangrenosum A Delphi Consensus of International Experts

MAJOR CRITERION

Biopsy of ulcer edge with neutrophilic infiltrate

+ ≥ 4

MINOR CRITERIA

- Exclusion of infection
- Pathergy phenomenon
- History of inflammatory bowel disease or inflammatory arthritis
- History of papule, pustule, or vesicle rapidly ulcerating
- Peripheral erythema, undermining border, and tenderness
- Multiple ulcerations, at least one on an anterior lower leg
- Cribiform scars at healed ulcer sites
- Decreased ulcer size within one month of initiating immunosuppression

© Elena Conde

Atypiskt sår-PG

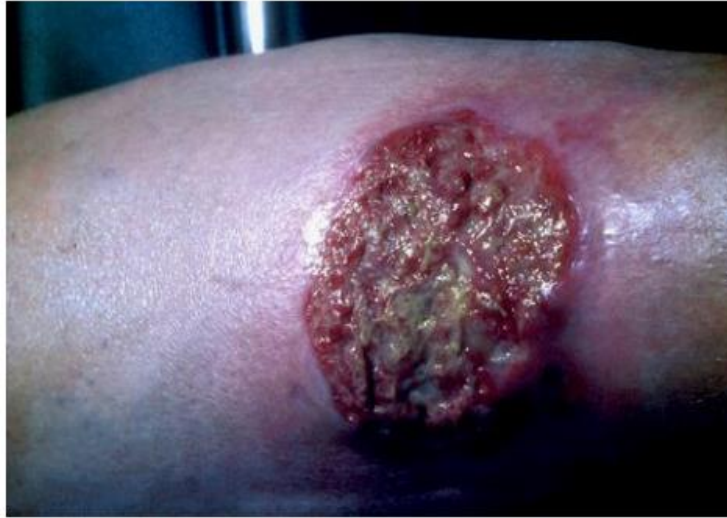
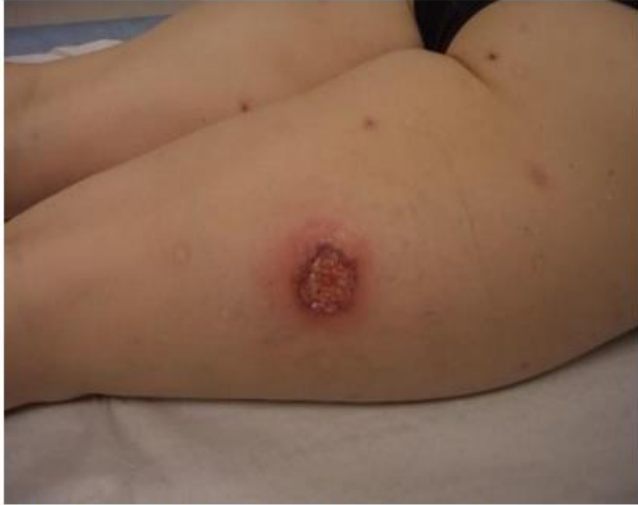
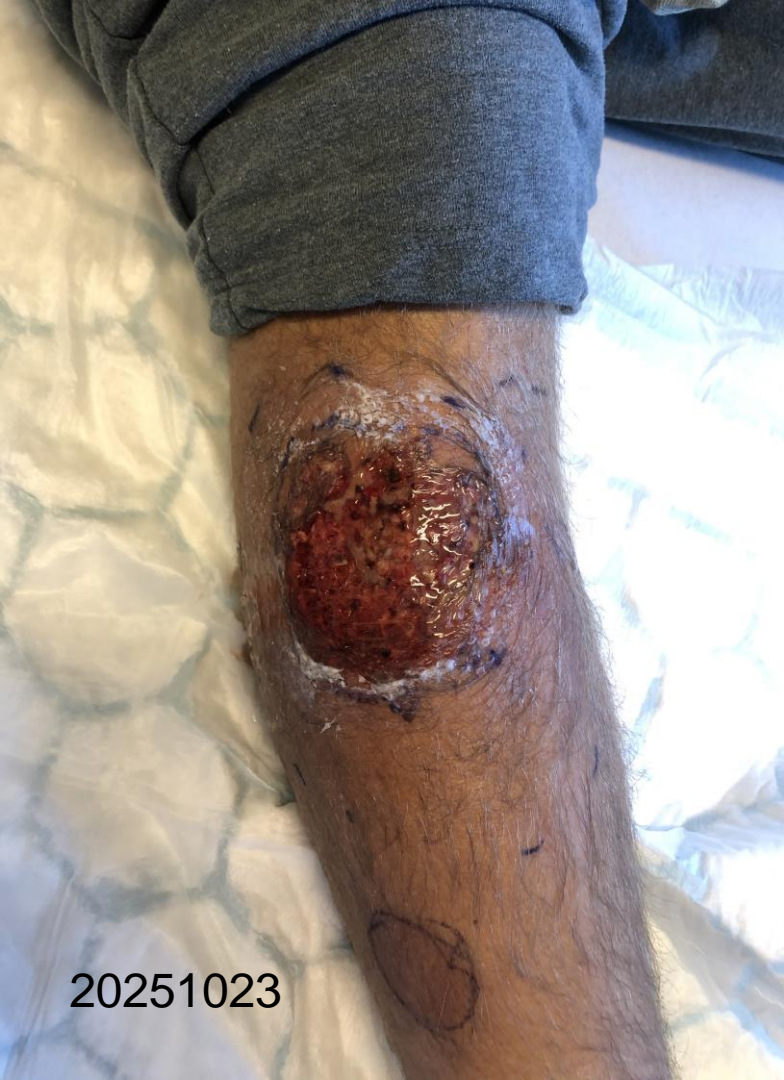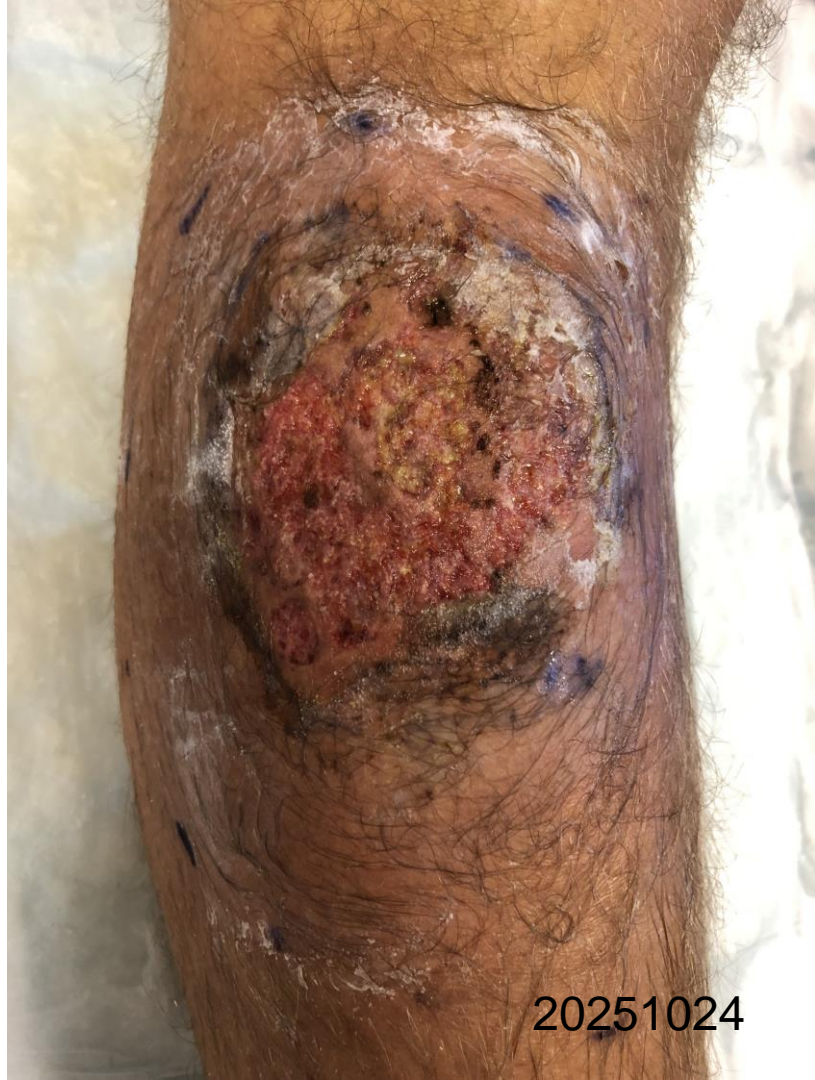Bild 11 och 12. Atypiskt sår: Pyoderma gangraenosum. Mörjig smärtsam progredierande sårbildning med underminerad, rödcyanotisk sårkant. Foto vänster: Rut F Öien, Sårcentrum Blekinge. Foto höger: Sjukhusfotografen, Sårcentrum, Skaraborgs sjukhus, Skövde (Lill-Marie Persson).



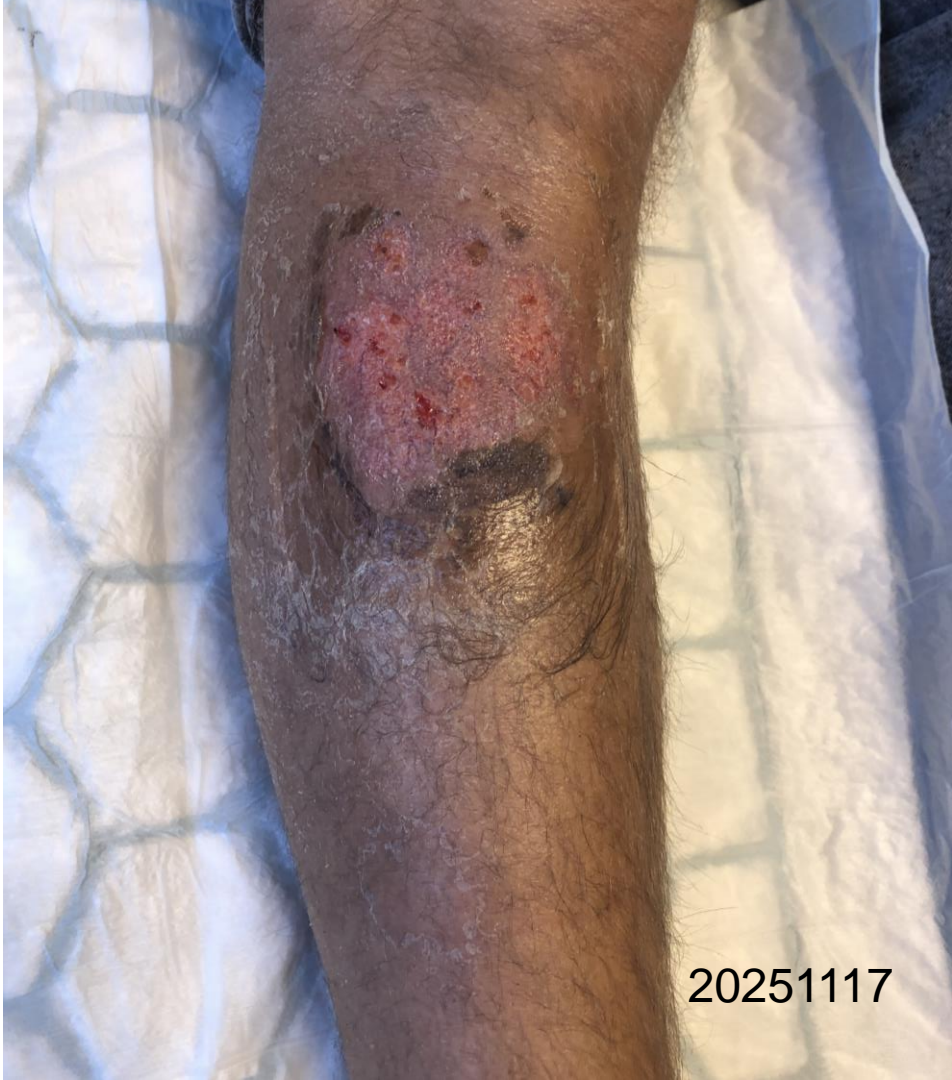20251023

Fall

- 36 årig man med Chrons sjukdom
- Står på Azatiopurin, Asacol
- Remitteras från gastroenterologen/SU pga ett smärtsamt sår på hö underben
- Snabbt insättning av Prednisolon
- Tillägg Adalimumab

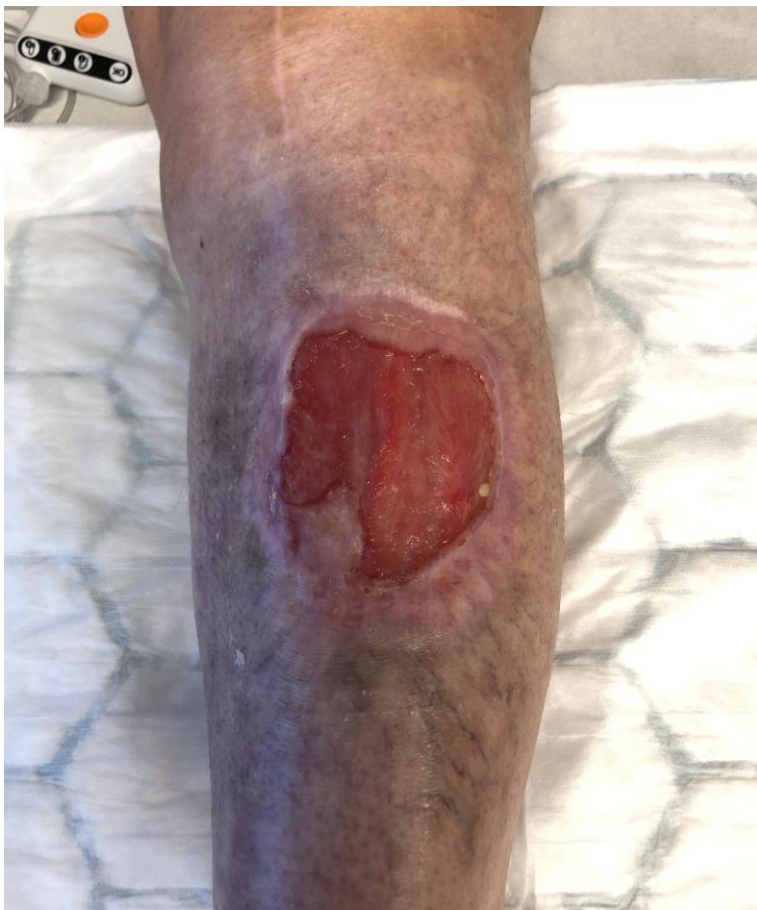
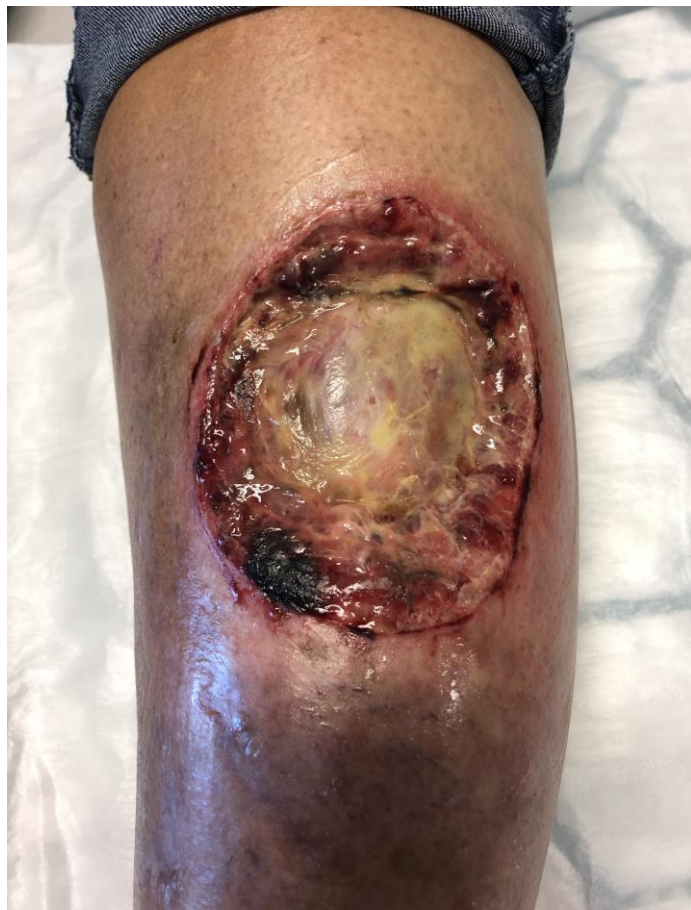
20251024



20251117

En annan patient med PG



Nationellt vårdprogram för svårläkta sår



Karolinska
Institutet

