



Karolinska
Institutet



Dermatomyosit

Victoria Marmgren, överläkare, PhD

Hud/STI-mottagningen

Sahlgrenska universitetssjukhuset

Göteborg

victoria.marmgren@vgregion.se

Senast uppdaterat september 2025

Derma = hud

Myos = muskel

-it - inflammation

- Autoimmun bindvävssjukdom
- Okänd etiologi
- Prevalens 0,02% ♀ och 0,004♂

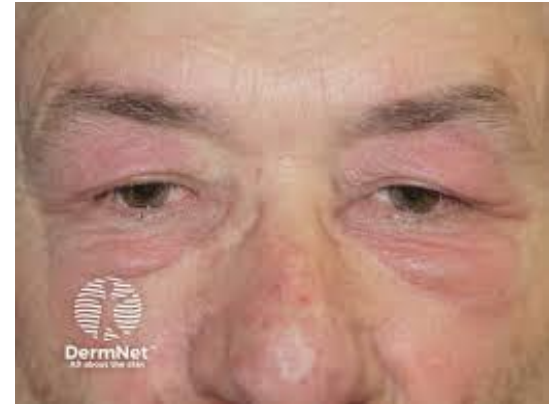- Två former:
 - Juvenil form
 - Vuxenform (6 ggr högre risk för malignitet de första två åren efter diagnos)
 - Både ren muskel- och ren kutan form förekommer

Symptom i huden

- Heliotropexanthem

Symptom i huden

- Heliotropexanthem



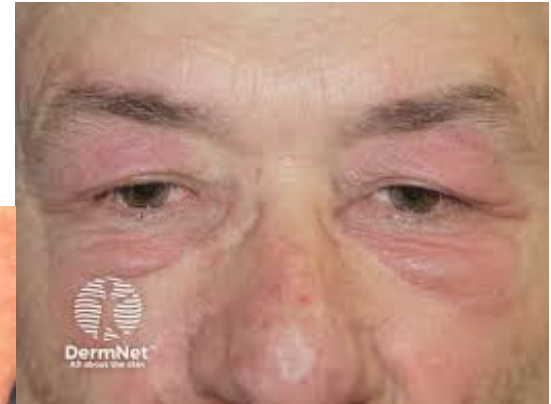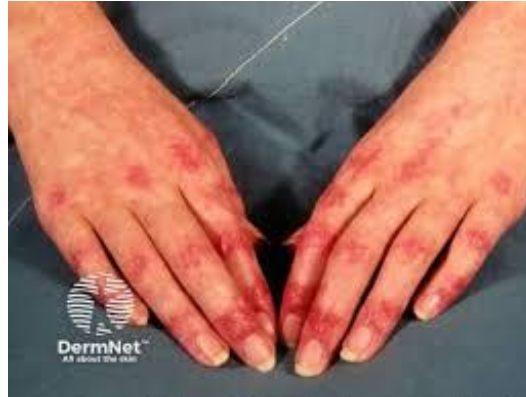Symptom i huden

- Heliotropexanthem
- Gottrons papler



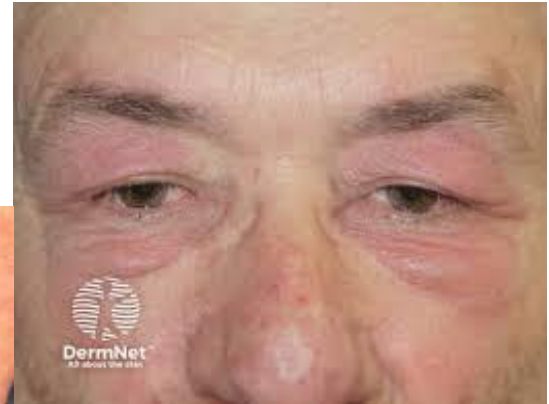Symptom i huden

- Heliotropexanthem
- Gottrons papler



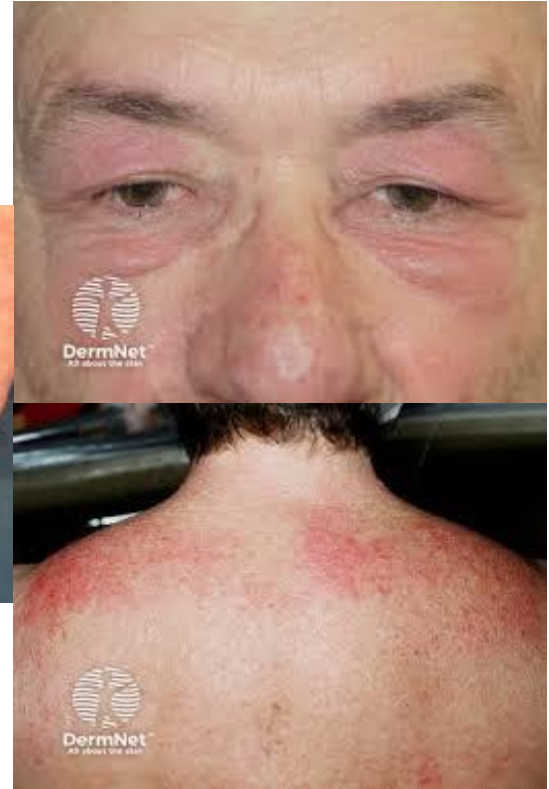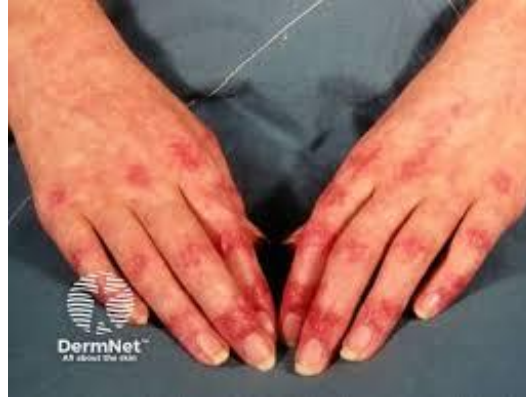Symptom i huden

- Heliotropexanthem
- Gottrons papler
- Poikilodermi



Symptom i huden

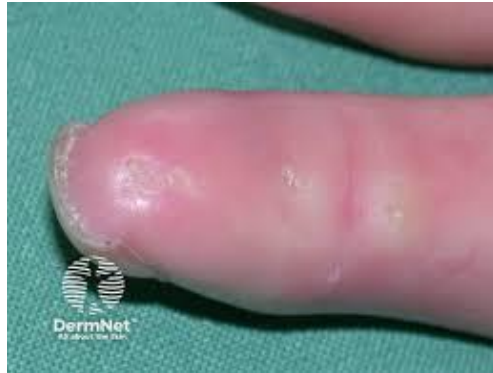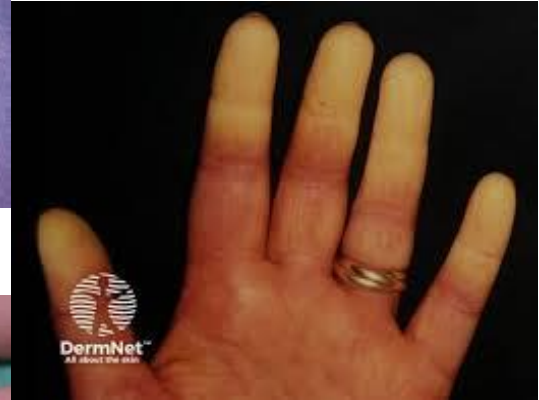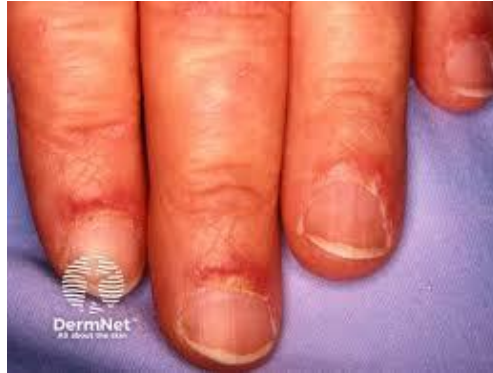- Heliotropexanthem
- Gottrons papler
- Poikilodermi



Utslagen är ofta ljusutlösta!

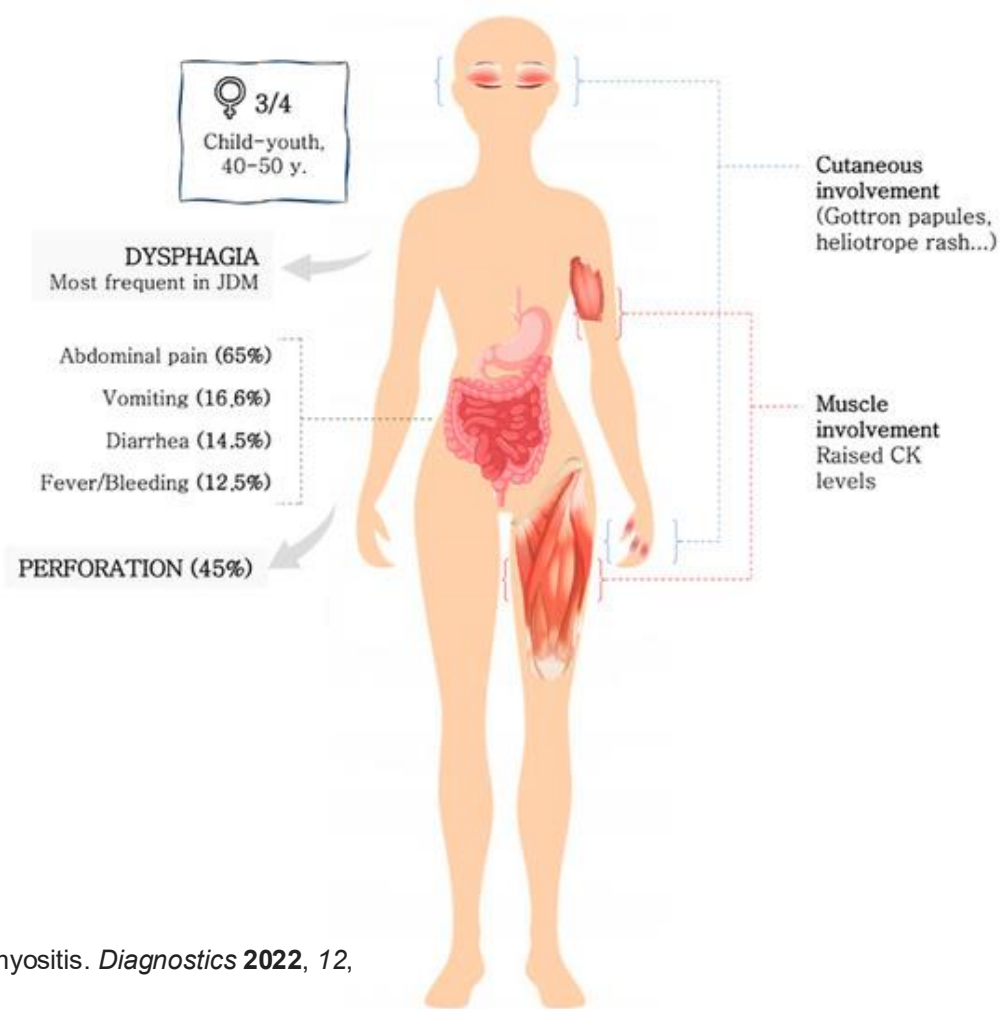
Symptom i huden

- Nagelbandserythem
- Raynauds fenomen
- ”Mekanikers hand”



Symptom i muskulaturen

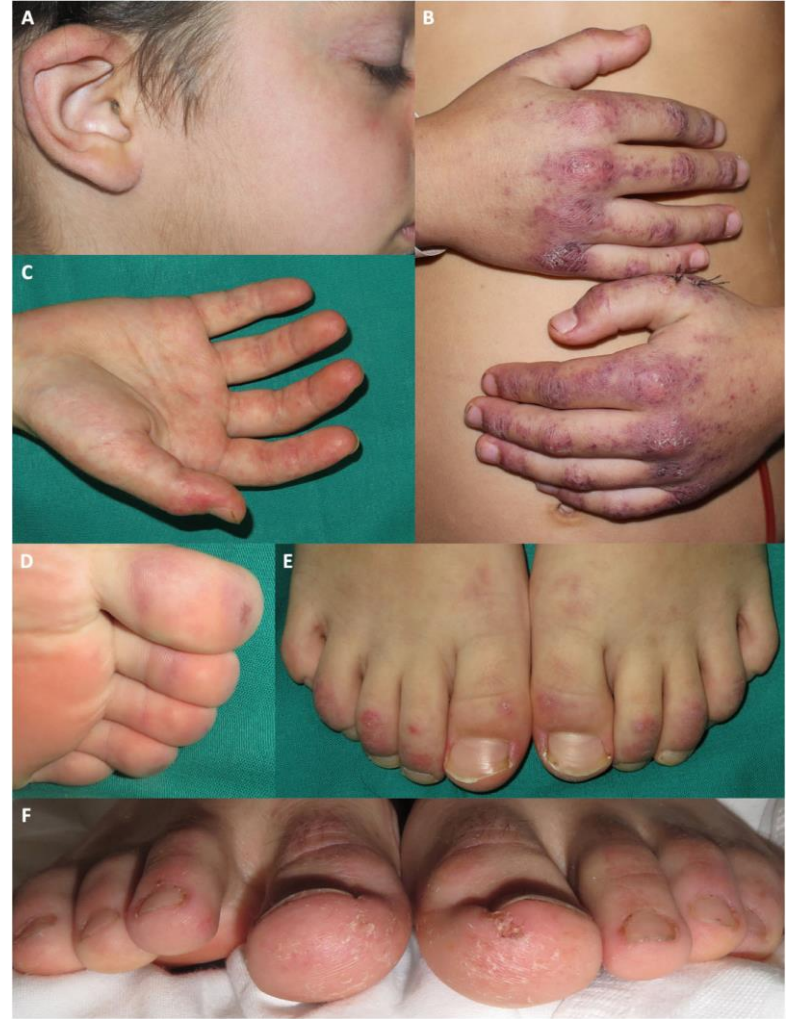- Svaghet i proximal muskulatur
- Nedsatt GI motilitet



Matas-Garcia, A et al. Gastrointestinal Involvement in Dermatomyositis. *Diagnostics* 2022, 12, 1200.

Symptom hos barn

- Samma som hos vuxna
- Ingen relation till malignitet



Utredning

- SR, ANA, ANA-screen (anti-Jo, anti-U1RNP, anti-Mi2, anti-PM-Scl), CK, LD
- Dermatit – px
- Myosit –
EMG, muskelbiopsi/MRT

Utredning

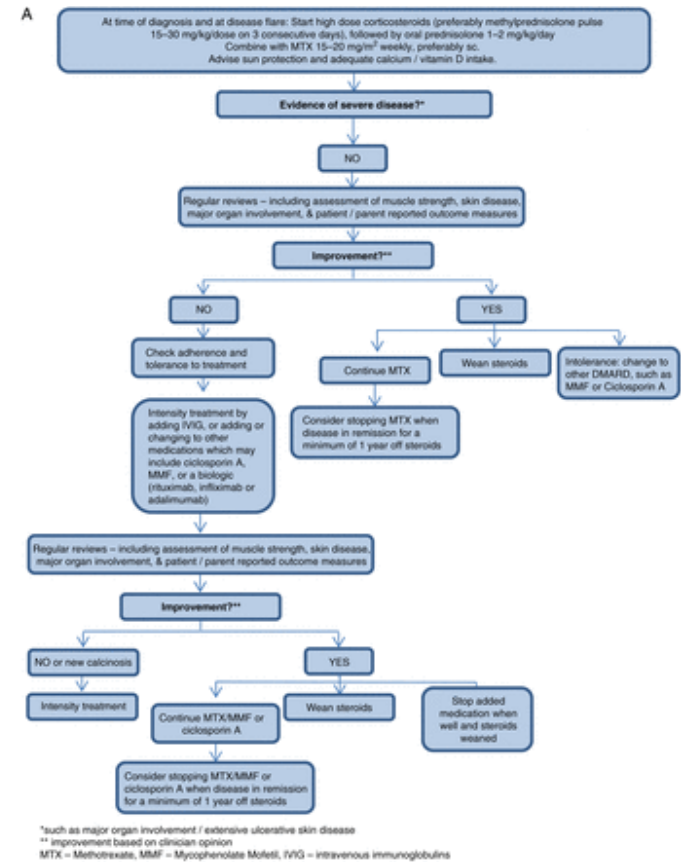
- SR, ANA, ANA-screen (anti-Jo, anti-U1RNP, anti-Mi2, anti-PM-Scl), CK, LD
- Dermatit – px
- Myosit – EMG, muskelbiopsi/MRT
- Sjukgymnastbedömning av muskelfunktion
- Lungröntgen
- Malignitetsutredning hos vuxna

Behandling

- Solskydd
- Perorala steroider, hög startdos
- Tillägg av methotrexate eller azatioprin

Vid svikt

- IVIG
- Ciklosporin A
- Mykofenolatmofetil
- Biologiska preparat (infiximab, adalimumab)



Bellutti Enders F *et al.* Consensus-based recommendations for the management of juvenile dermatomyositis. *Annals of the Rheumatic Diseases* 2017;**76**:329-340.

Tack!