



**Karolinska  
Institutet**



**LINKÖPINGS  
UNIVERSITET**



**LUNDS  
UNIVERSITET**



**UPPSALA  
UNIVERSITET**



**ÖREBRO  
UNIVERSITET**

# Hudmanifestationer vid hematologiska sjukdomar

Sofia Berglund

ST-läkare, doktorand

Avdelningen för dermatologi och venereologi, Institutionen för kliniska vetenskaper, Sahlgrenska akademien, Göteborgs universitet

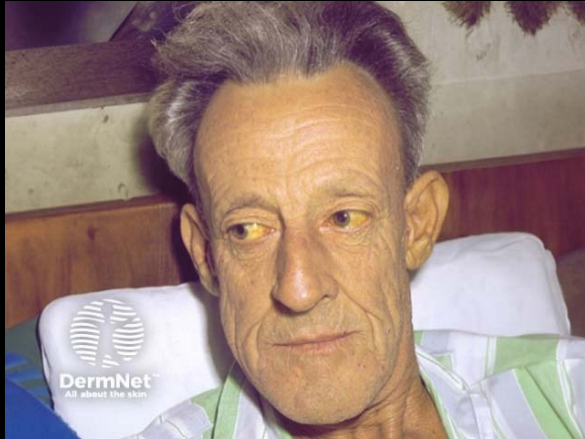Verksamhet hud- och könssjukvård, Sahlgrenska universitetssjukhuset, Västra götalandsregionen, Göteborg

sofia.berglund@vgregion.se

*Längd: ca 4 minuter*

*Senast uppdaterat 2026-01-26*

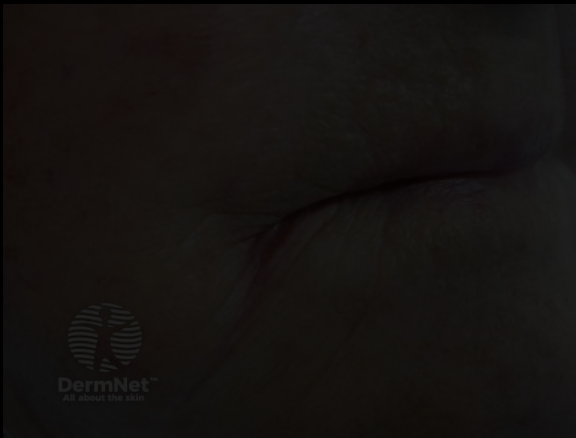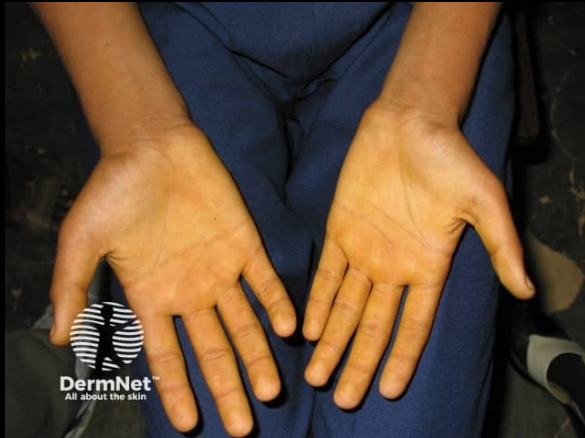# Hudton - Ikterus




# Blekhet



# Hyperpigmentering



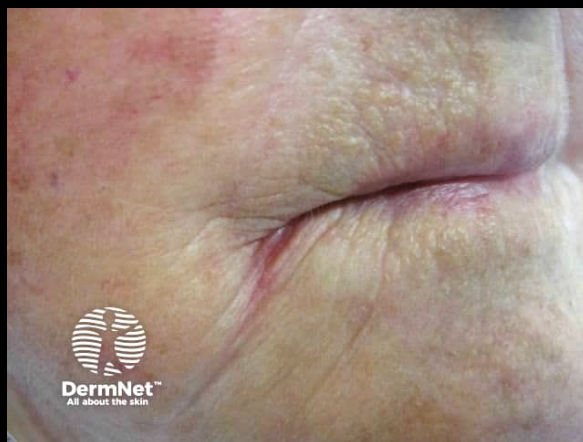## Ikterus



## Bleket



## Hyperpigmentering



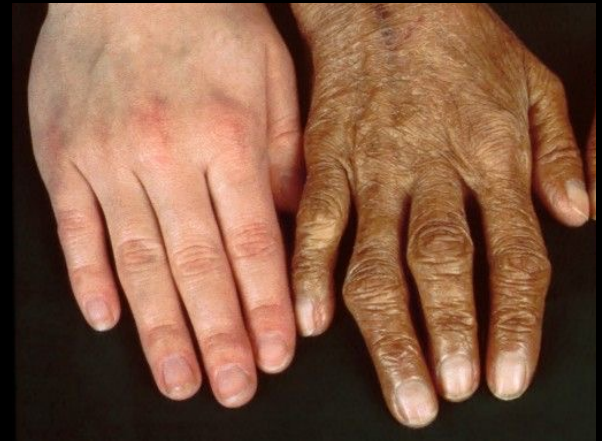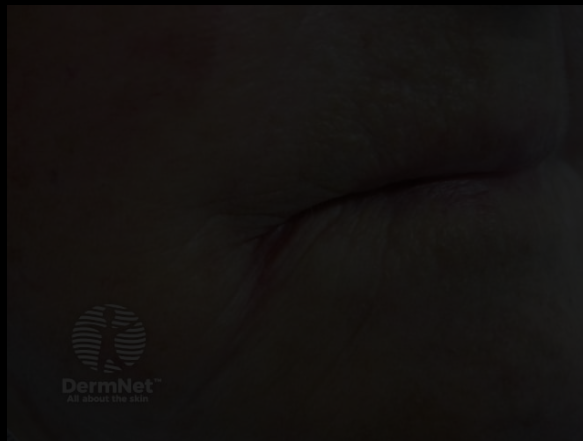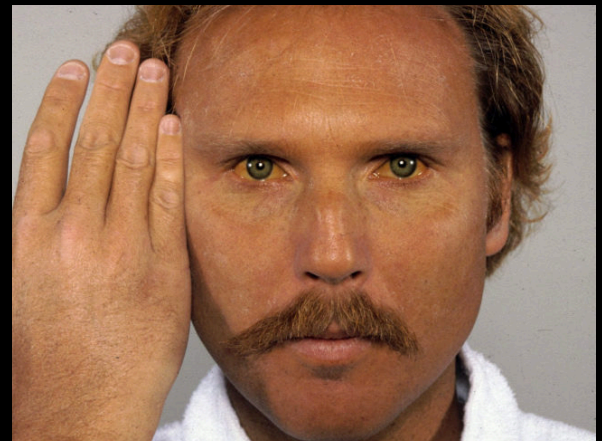
## Ikterus



## Blekhet



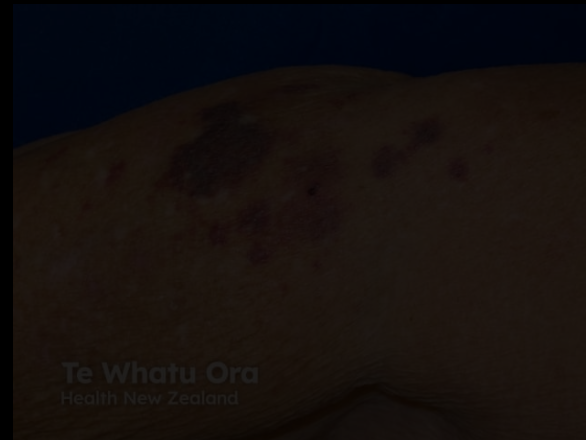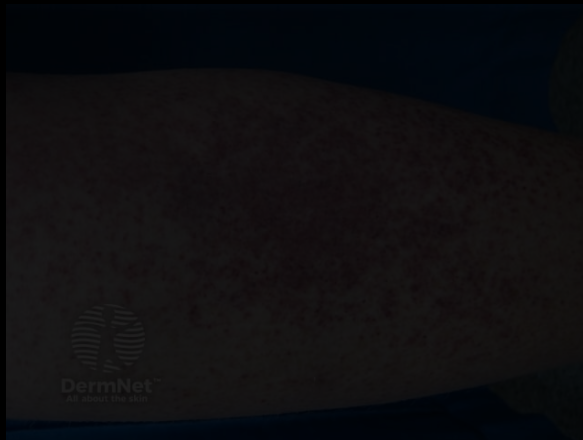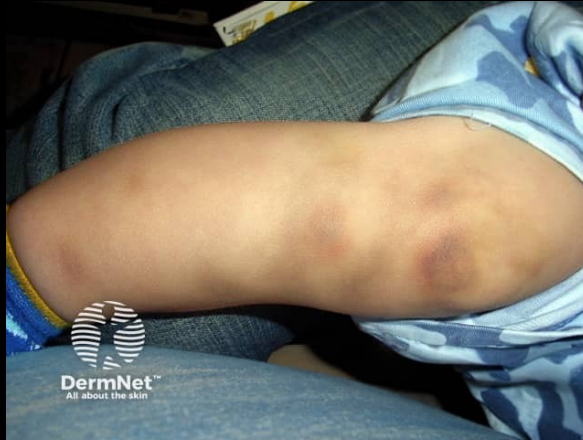## Hyperpigmentering



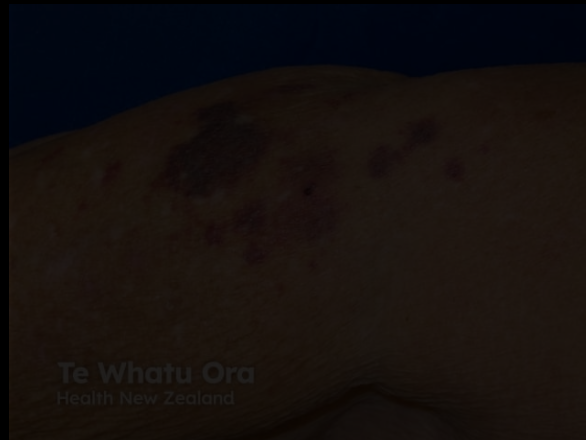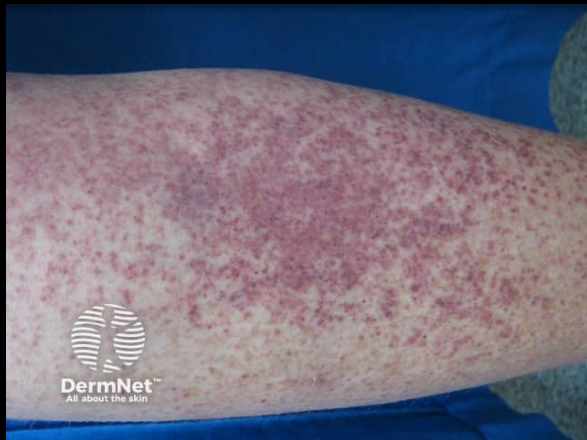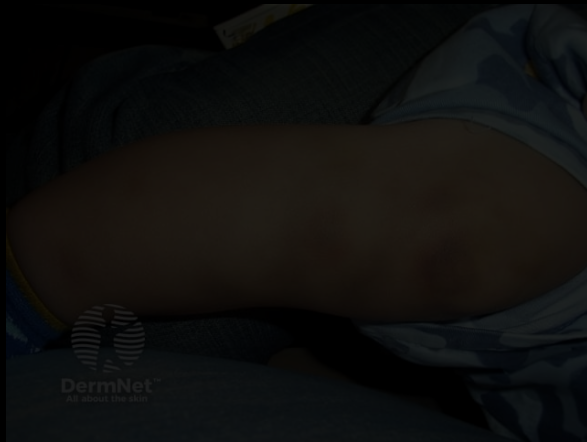# Blödningsstecken i huden

## *Hematom*

Blodansamling i vävnad till följd av koagulationsrubbning (t.ex. hemofili)

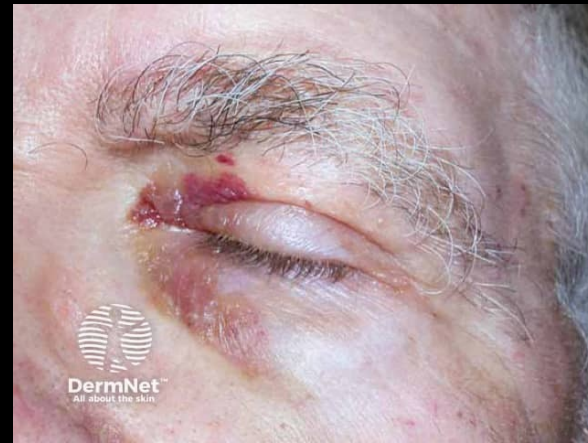
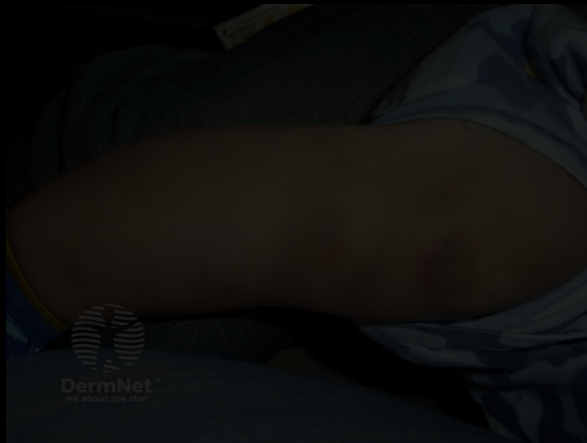
# Blödningstecken i huden

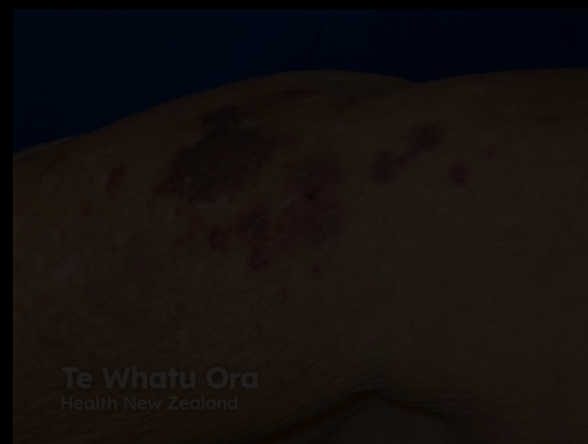
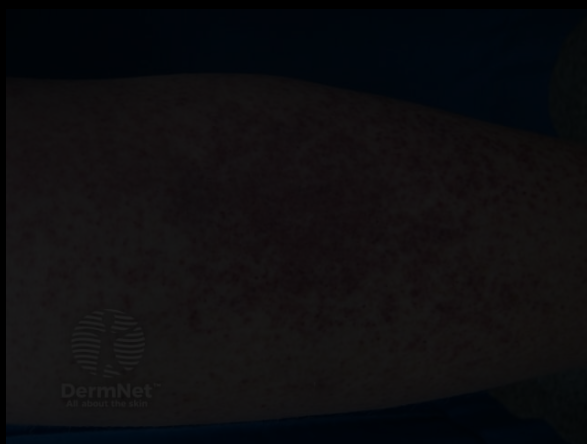
*Petekier*  
≤2 mm små röda  
prickar orsakade av  
kapillärblödning  
(trombocytopeni)

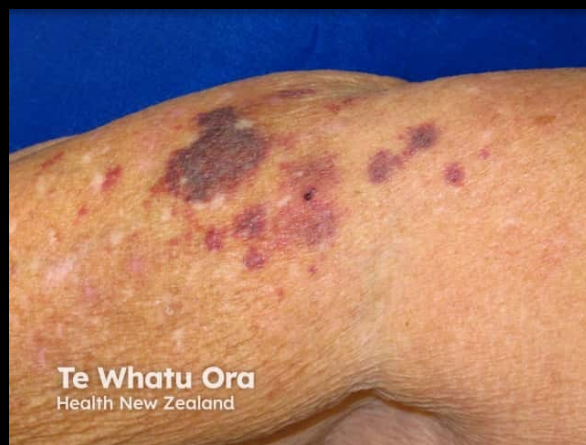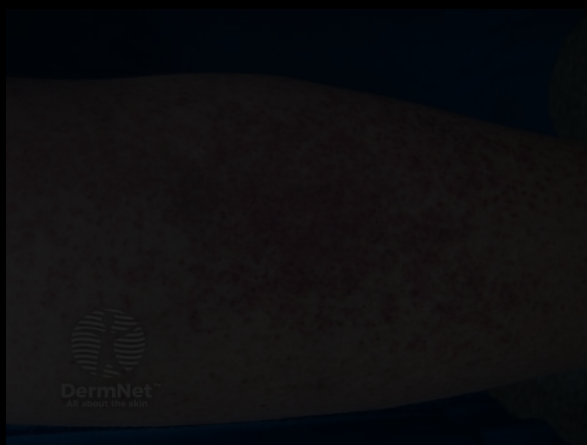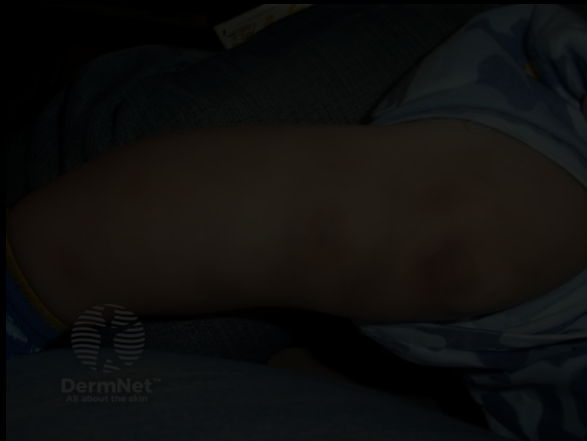# Blödningstecken i huden



*Purpura*  
>2 mm  
hudblödningar  
orsakade av tex  
trombocytopeni  
eller amyloidos

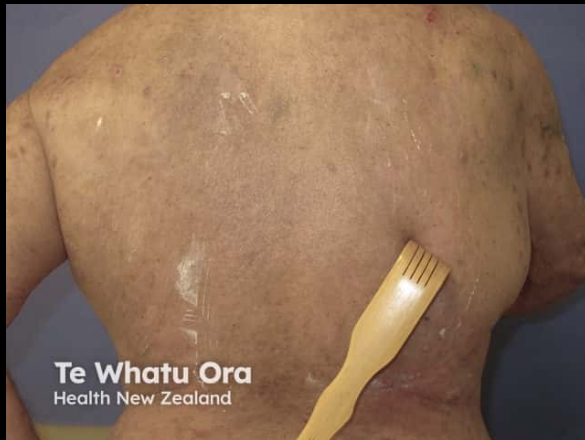
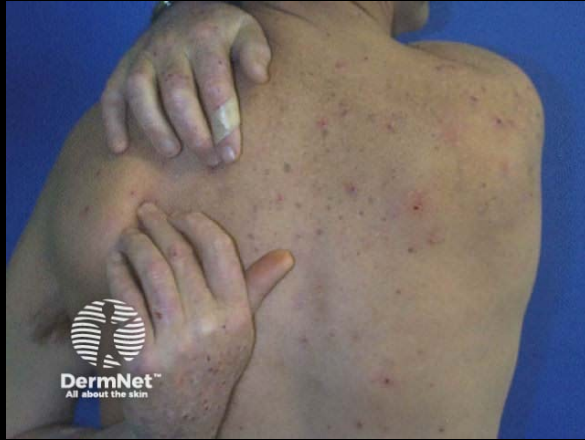
# Blödningstecken i huden



*Ekchymoser*  
>1 cm subkutan  
blödning, kan vara  
orsakat av  
koagulations-  
störning men är  
oftast benignt

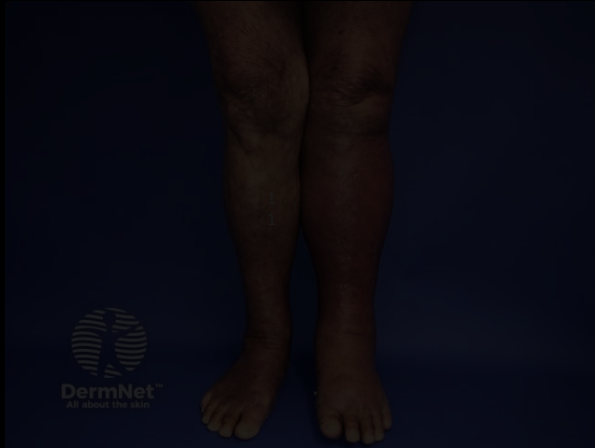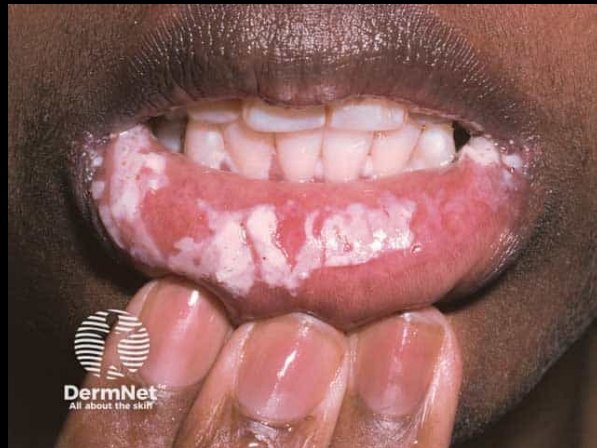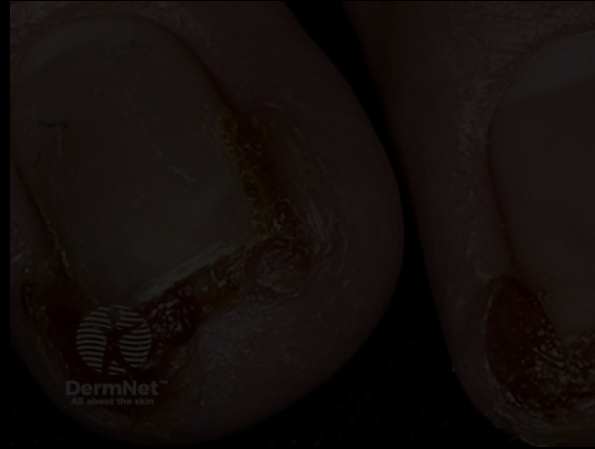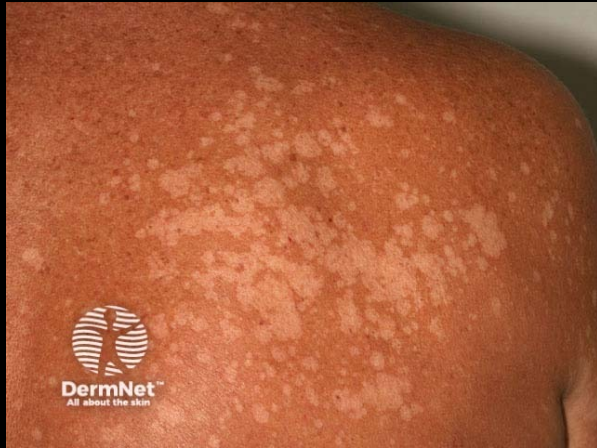# Klåda utan primära hudutslag



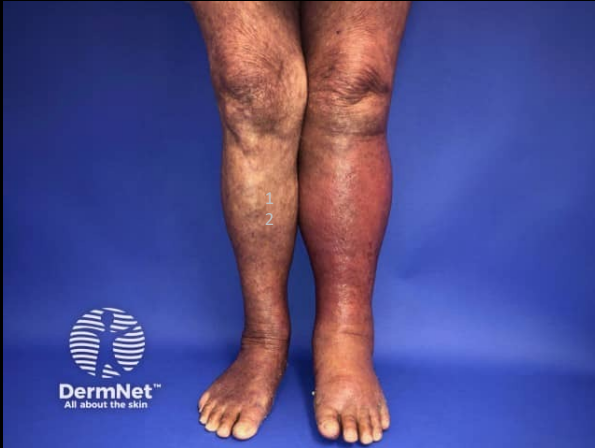
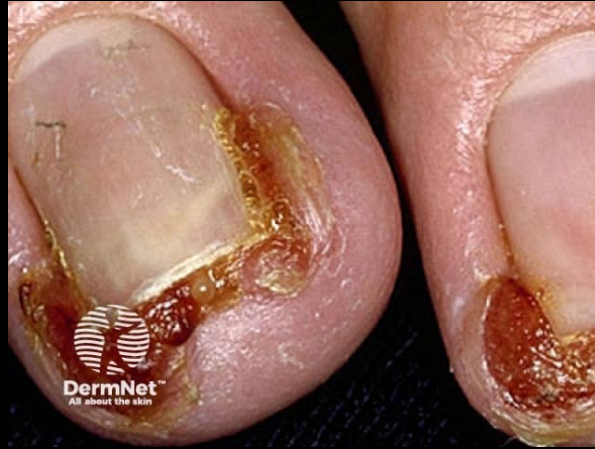## Sekundär efflorecenser vid klåda

- Excoriationer
- Hematom
- Hyperpigmenteringar
- Ärr

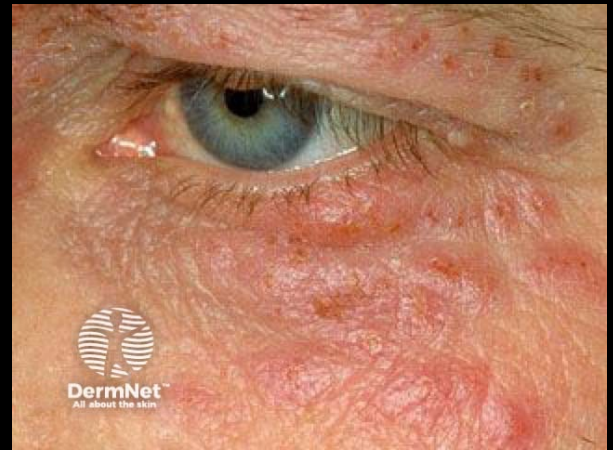
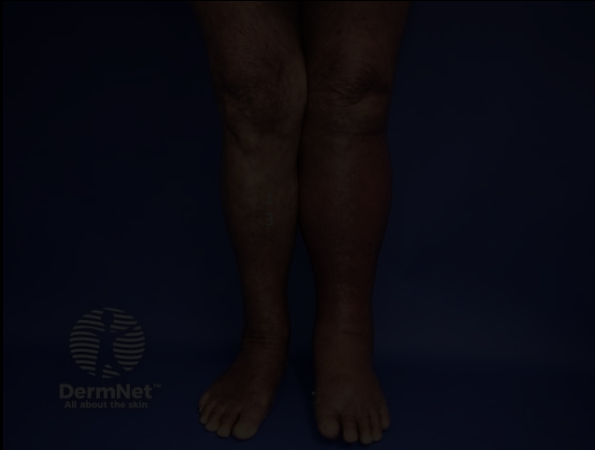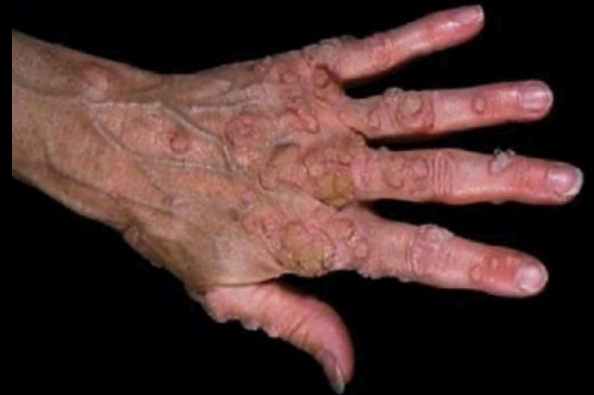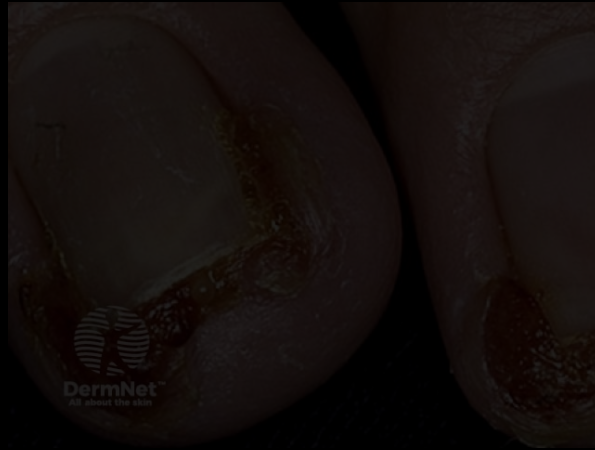# Infektioner - Svamp



# Bakterier

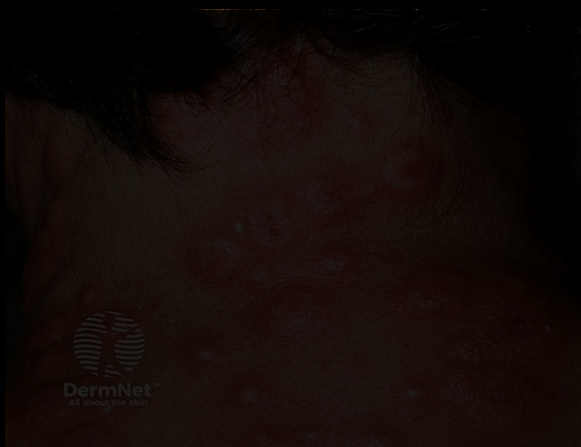
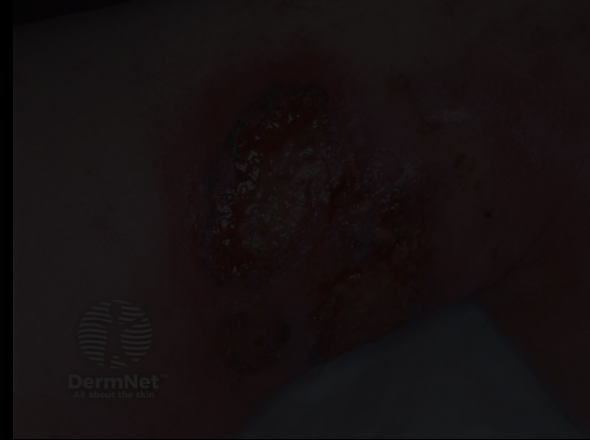
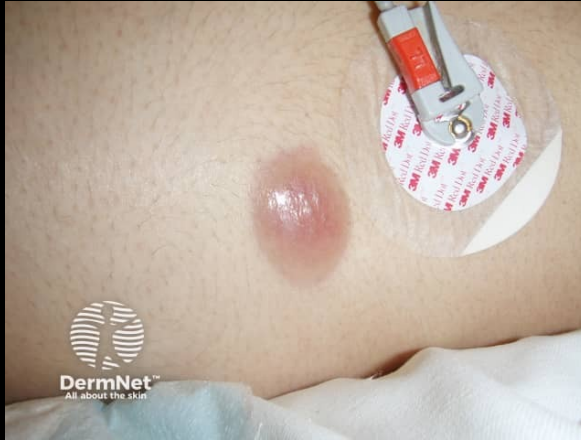# Virus

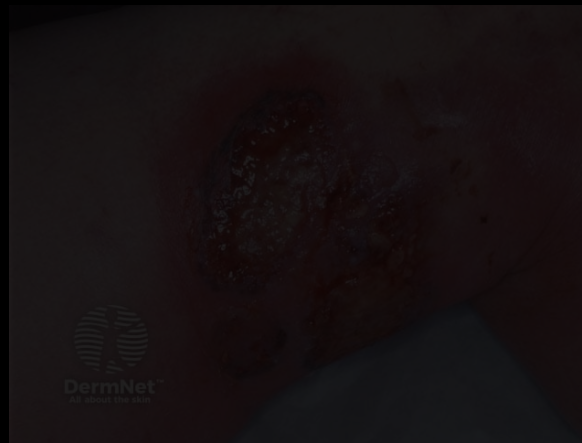

# Specifika hudförändringar kopplade till hematologiska sjukdomar

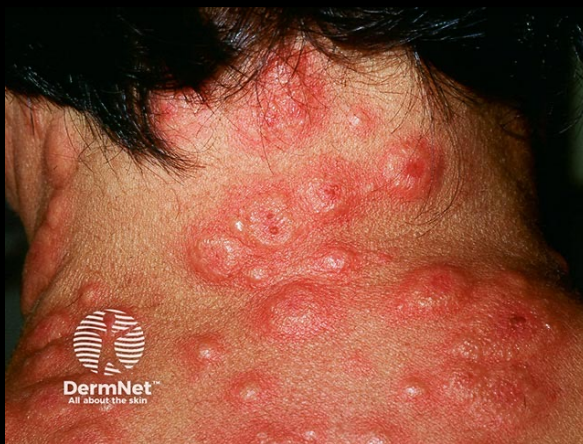*Leukemia cutis*  
- Inlagring av  
abnorma vita  
blodkroppar tex  
vid akut leukemi



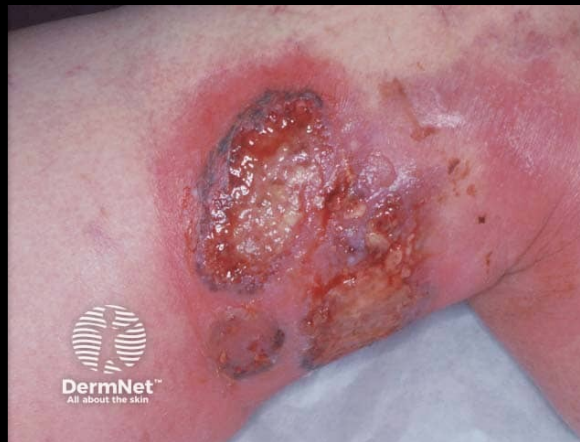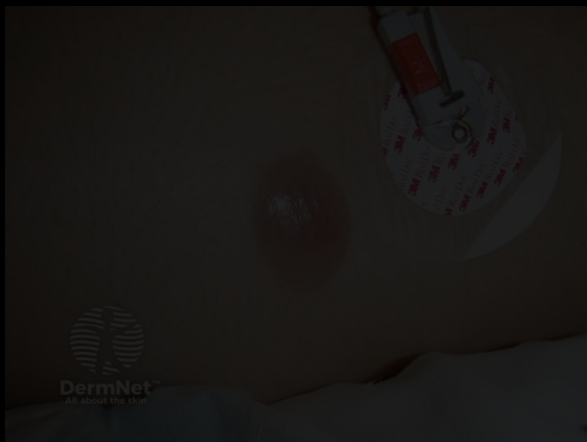# Specifika hudförändringar kopplade till hematologiska sjukdomar



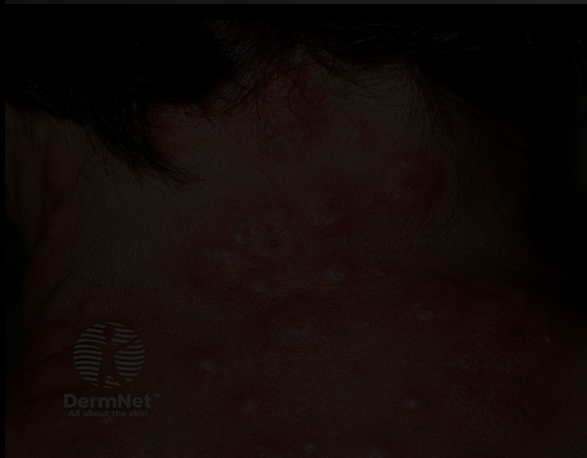*Sweets syndrom*  
- systemisk  
neutrofilinflammation orsakar  
rodnade plack



# Specifika hudförändringar kopplade till hematologiska sjukdomar



*Pyoderma  
Gangränosum*  
- Lokal  
neutrofilinflam-  
mation orsakar  
ulcererande sår



# Sammanfattning

<i>Hudmanifestation</i>	<i>Typiska fynd</i>	<i>Associerade hematologiska tillstånd</i>
Blödning i huden	Hematom Petekier Purpura Ekchymoser Slemhinneblödningar	Trombocytopeni, akut leukemi, aplastisk anemi, Myelodysplastiskt syndrom, Amyloidos, DIC
Ändrad hudton	Blekhhet Ikterus Bronsfärgad eller diffus hyperpigmentering	Anemier (alla typer), hemolytisk anemi, TTP, sicklecellanemi, hemokromatos, B12-brist
Klåda utan primära hudutslag	Exkorationer Postinflammatoriska hyperpigmenteringar Hematom	Polycytemia vera, Hodgkins lymfom, järnbrist
Infektionstecken i hud	Ökad känslighet för: Virus (HPV, Herpes simplex och zoster) Bakterier (atypiska celluliter, paronyki) Svamp (Candida och Malassezia)	Neutropeni (akut leukemi, cytostatika, aplastisk anemi), myelodysplastiskt syndrom
Specifika hudförändringar kopplade till hematologiska sjukdomar	Leukemia cutis Sweet's syndrom Pyoderma gangrenosum	Akut leukemi (särskilt AML), myelodysplastiskt syndrom, myeloproliferativa sjukdomar



Karolinska  
Institutet



LINKÖPINGS  
UNIVERSITET



LUNDS  
UNIVERSITET



UPPSALA  
UNIVERSITET



ÖREBRO  
UNIVERSITET