



Karolinska
Institutet



Telangiektasier

John Paoli

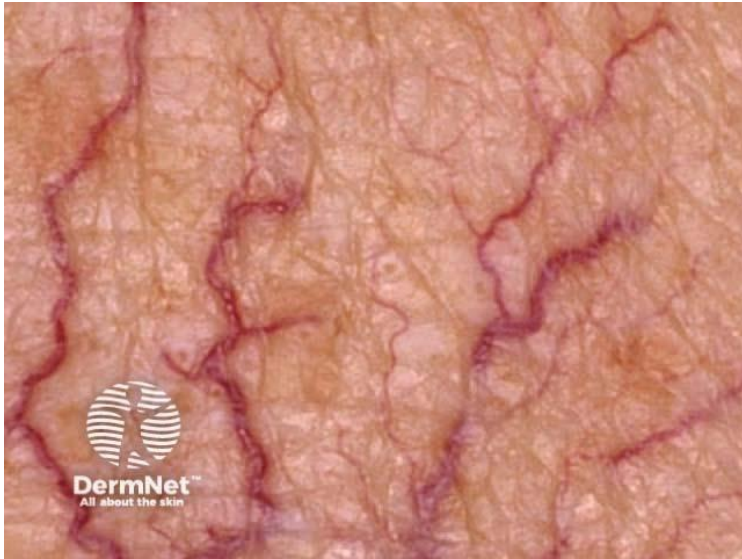Professor, överläkare

Göteborgs universitet

Sahlgrenska Universitetssjukhuset

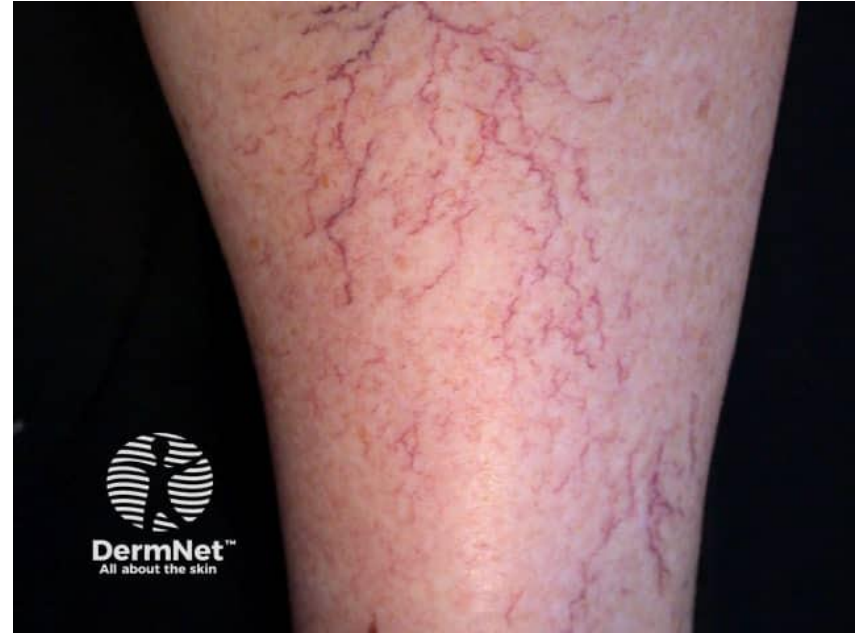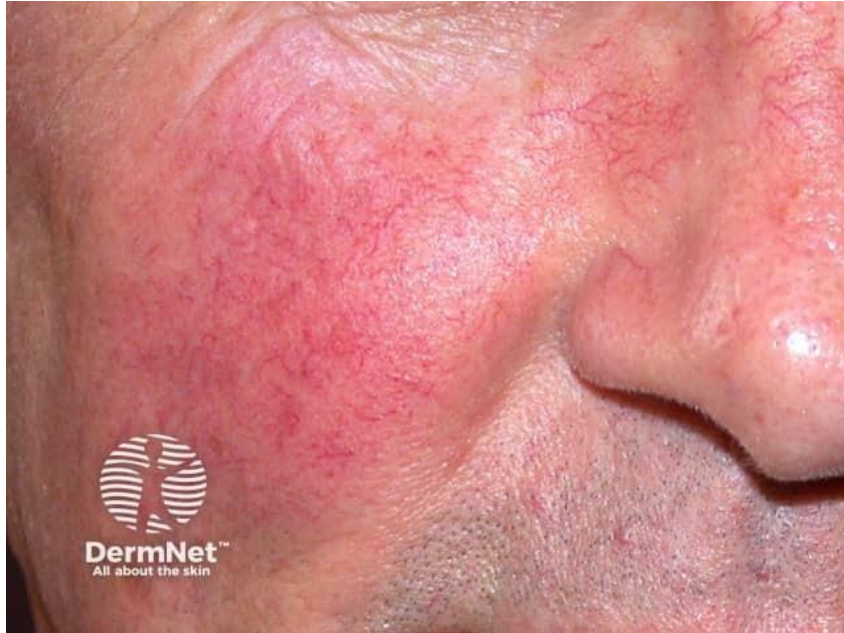john.paoli@gu.se

Telangiektasier

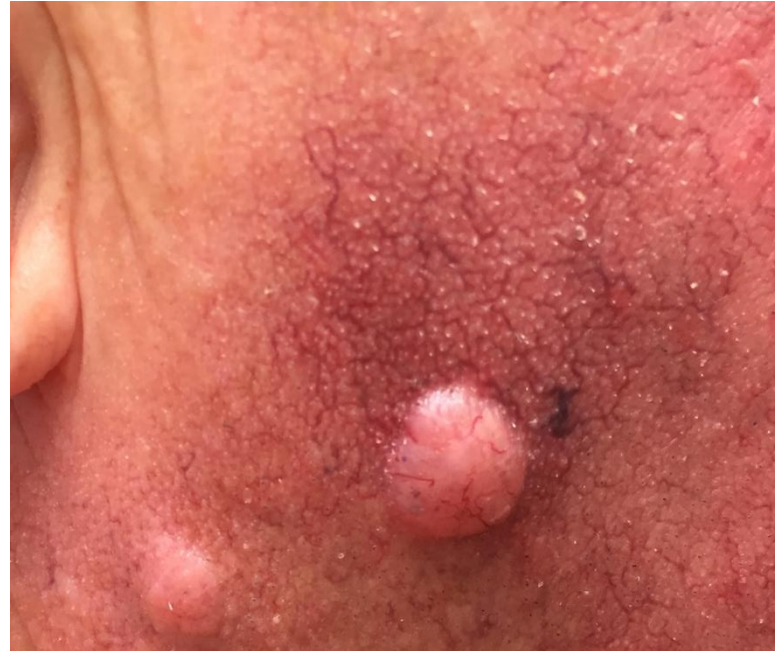
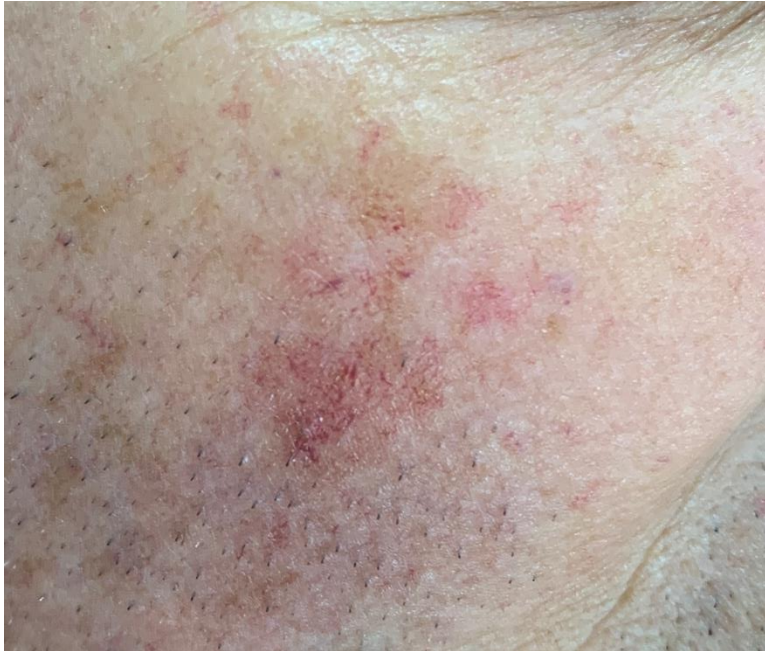
- Permanenta kärlvidgningar
- Förekommer i:
 - Normal hud
 - Solskadad hud
 - Rosacea
 - Hudatrofi
- Främst kosmetiskt problem

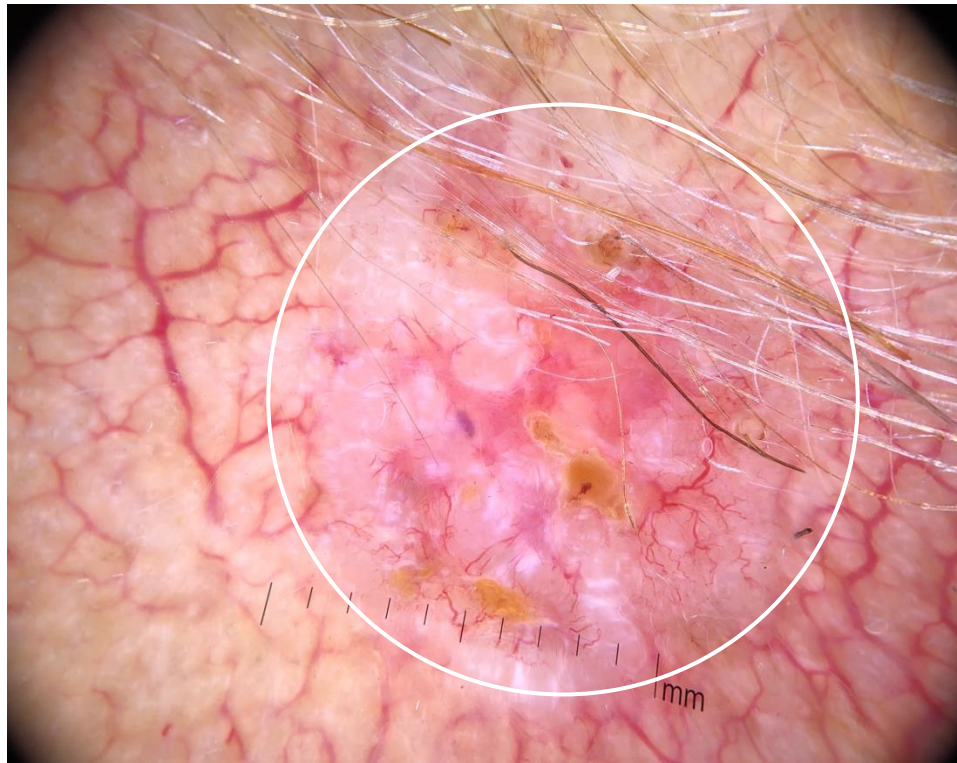
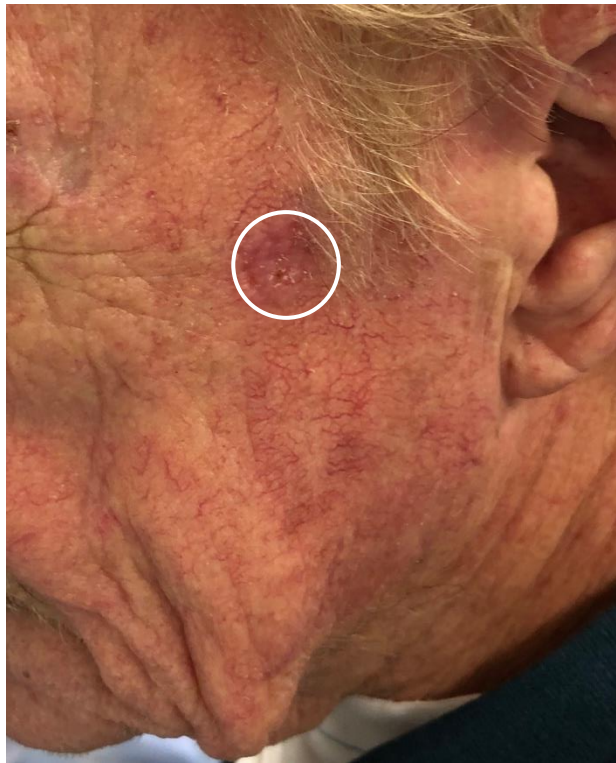Telangiektasier



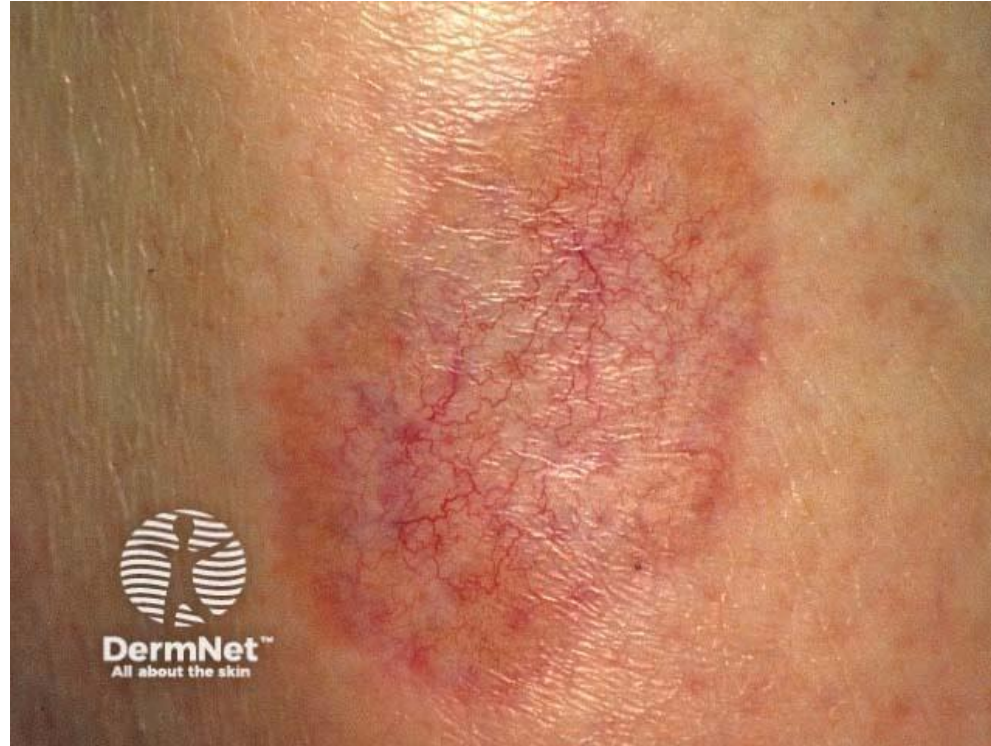Telangiektasier i solskadad hud



Telangiektasier i solskadad hud

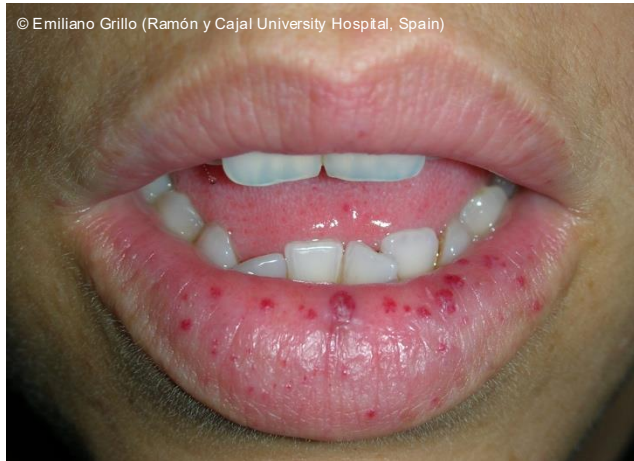

Telangiektasier i atrofisk hud



Sekundära telangiektasier

- Hereditära hemorragiska telangiektasier (Osler-Weber-Rendus syndrom)
- Systemisk sklerodermi
- Leversjukdom



Osler-Weber-Rendus syndrom

Diagnostik & behandling

- Klinisk diagnos.
- Riktad utredning vid misstanke om bakomliggande sjukdom.
- Ingen behandling.

john.paoli@gu.se