



Karolinska
Institutet



Fixerat läkemedelsexantem

John Paoli

Professor, överläkare

Göteborgs universitet

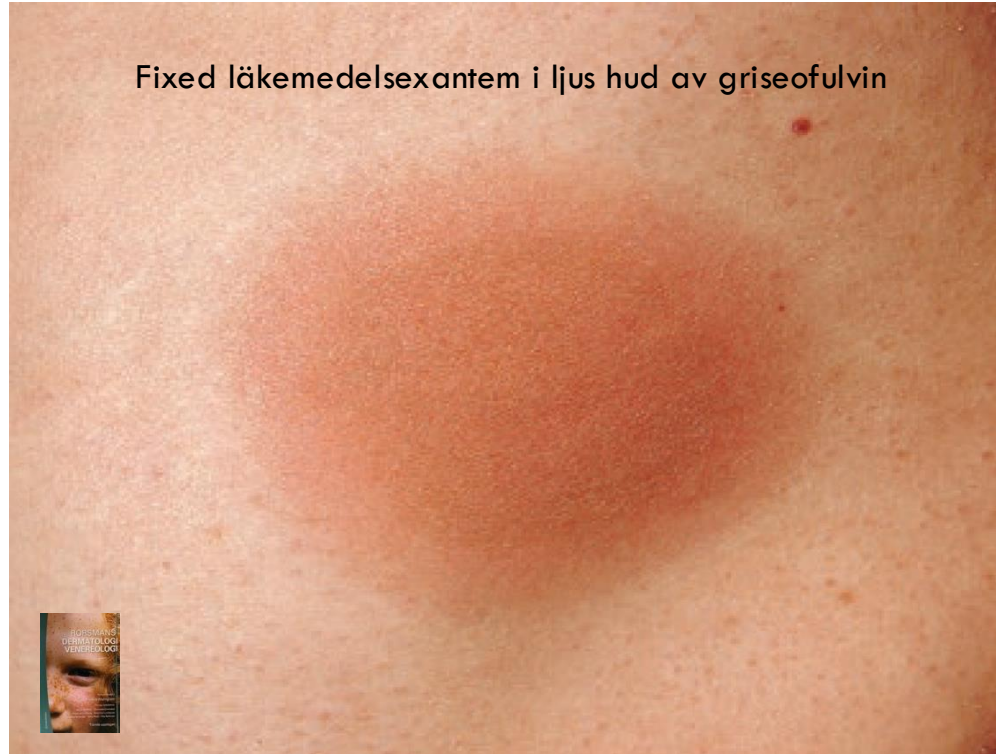Sahlgrenska Universitetssjukhuset

john.paoli@gu.se

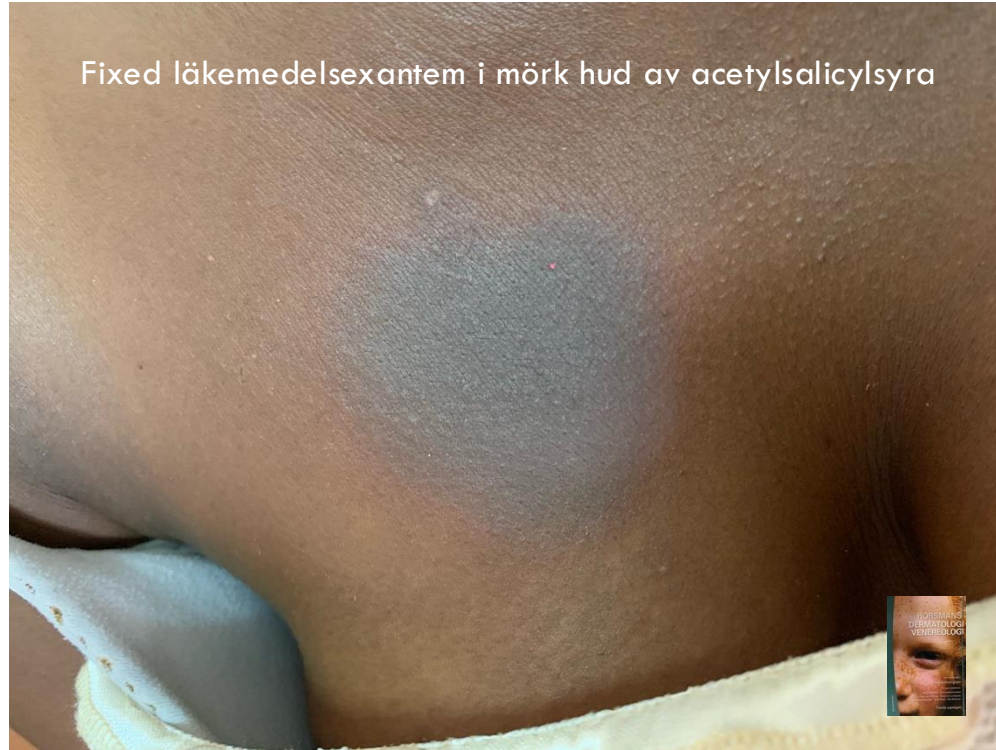Fixerat läkemedelsexantem ("Fixed drug eruption")

- Fördröjd T-cellsmedierad allergisk reaktion (typ IV) oftast på peroralt läkemedel:
 - NSAID
 - Antibiotika
 - Antiepileptika
- Rund, rödbrun eller violett fläck (ibland plack).
- Ibland multipla, måltavleliknande eller med blåsor.
- Oftast symtomfrihet men värk/klåda kan förekomma.
- Uppstår på exakt samma ställe vid förnyad exposition.

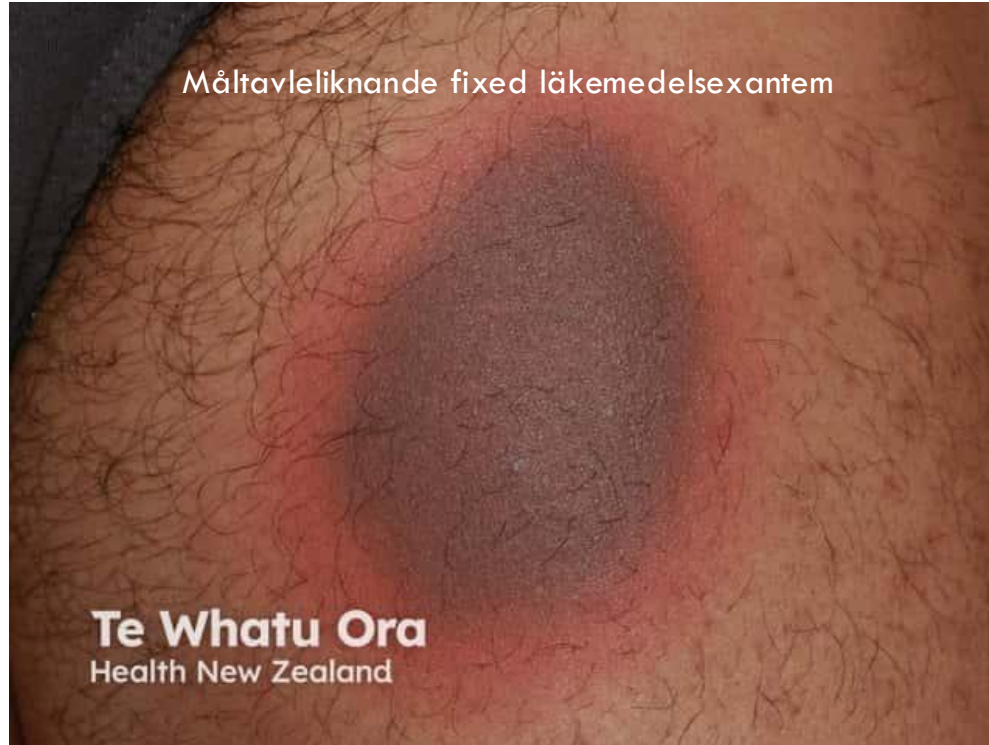Fixerat läkemedelsexantem ("Fixed drug eruption")



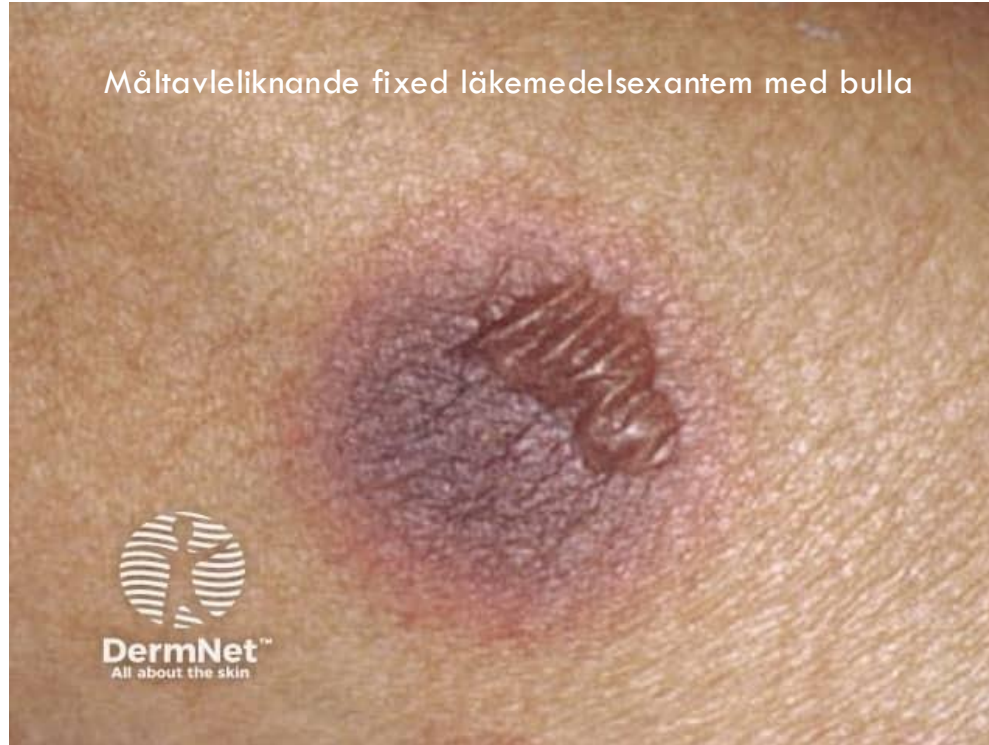Fixerat läkemedelsexantem ("Fixed drug eruption")



Fixerat läkemedelsexantem ("Fixed drug eruption")



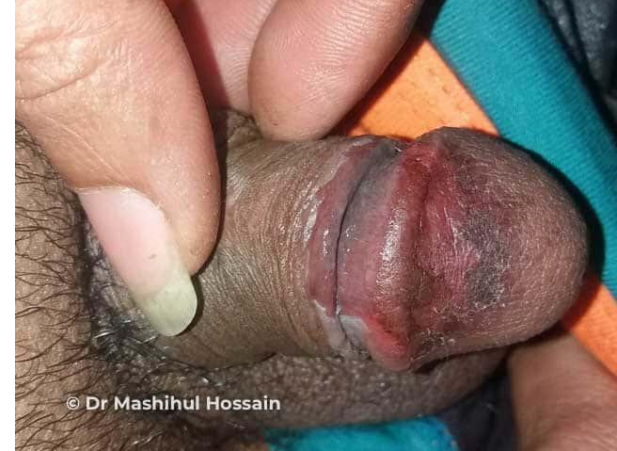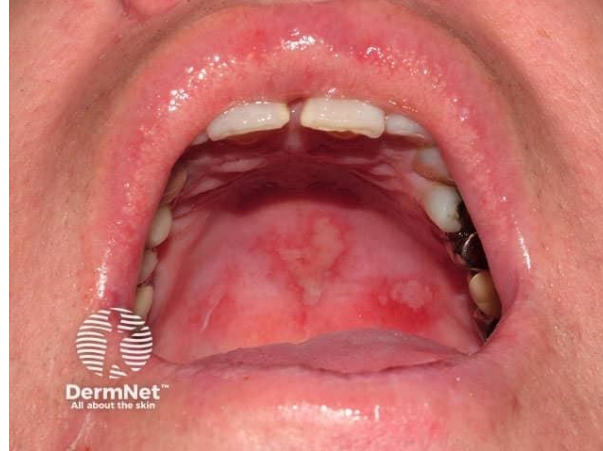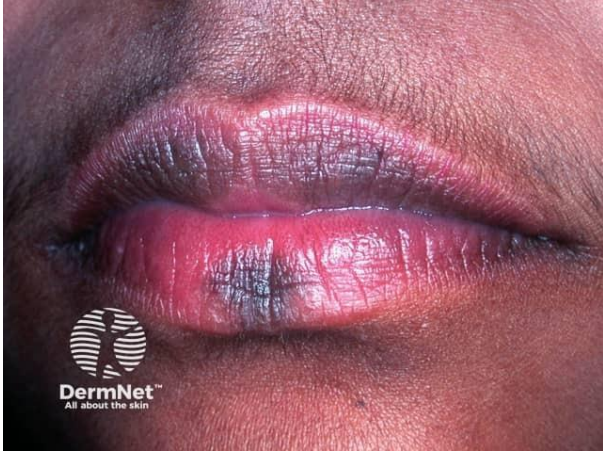Fixerat läkemedelsexantem ("Fixed drug eruption")



Fixerat läkemedelsexantem ("Fixed drug eruption")

- Vanliga lokaler: extremiteter, handflator, fotsulor, genitalia.
- Sällsynt: mukosal eller generaliserad variant.
- Vanligare hos vuxna än barn.
- Drabbar både män och kvinnor.

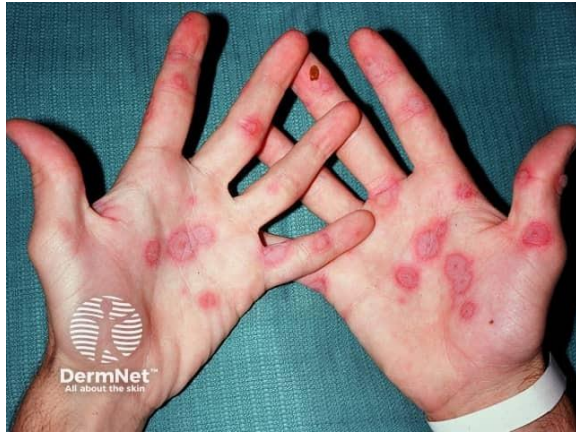Mukosalt fixerat läkemedelsexantem



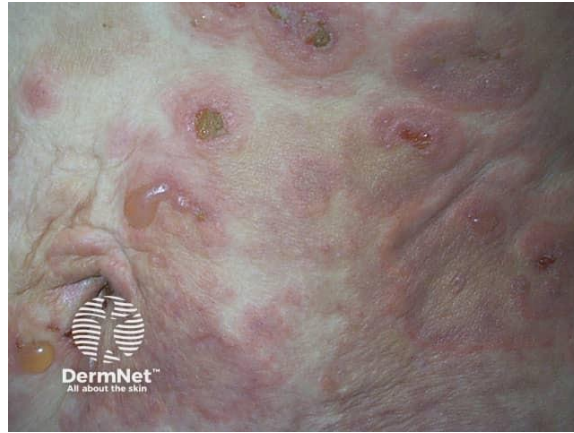Fixerat läkemedelsexantem

- Första exantemet kan komma efter veckor-år av intag av samma läkemedel.
- Nya lesioner uppstår tidigare vid förnyat intag av medicinen.
- Postinflammatorisk hyperpigmentering efter utläkning, särskilt hos patienter med mörk hud.

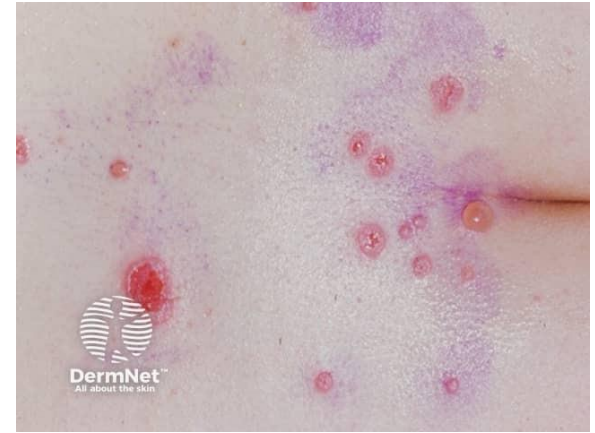
Differentialdiagnostik



Erythema multiforme



Bullös pemfigoid



Pemfigus

Diagnostik

- Klinisk diagnos.
- Biopsi för PAD vid behov.
- I undantagsfall:
 - Testa läkemedlet igen för verifiering (ej vid svår variant).
 - Lapptest med läkemedlet på afficierad hudyta (mindre tillförlitligt).

Behandling

- Topikal kortikosteroid.
- Undvik orsakande läkemedel.

john.paoli@gu.se