



Karolinska
Institutet



Akut och kronisk urtikaria samt angioödem

Zeynep Tjörnvik

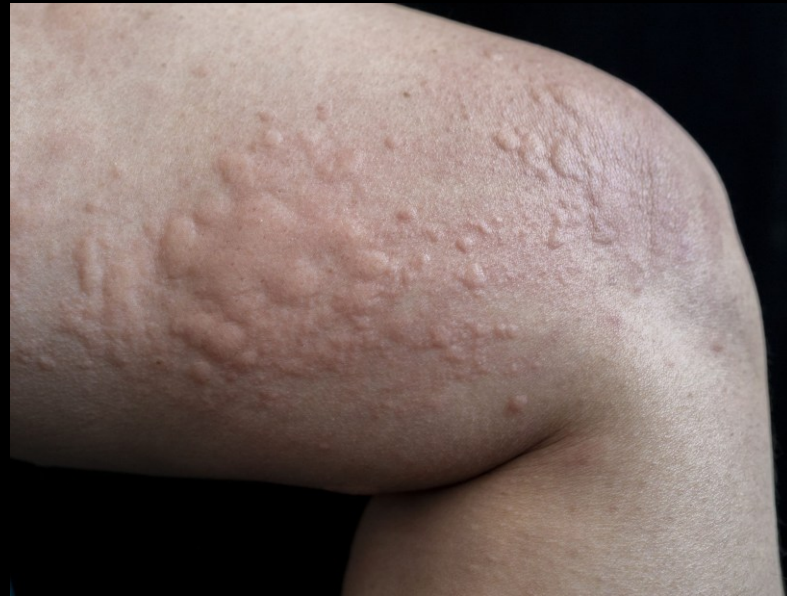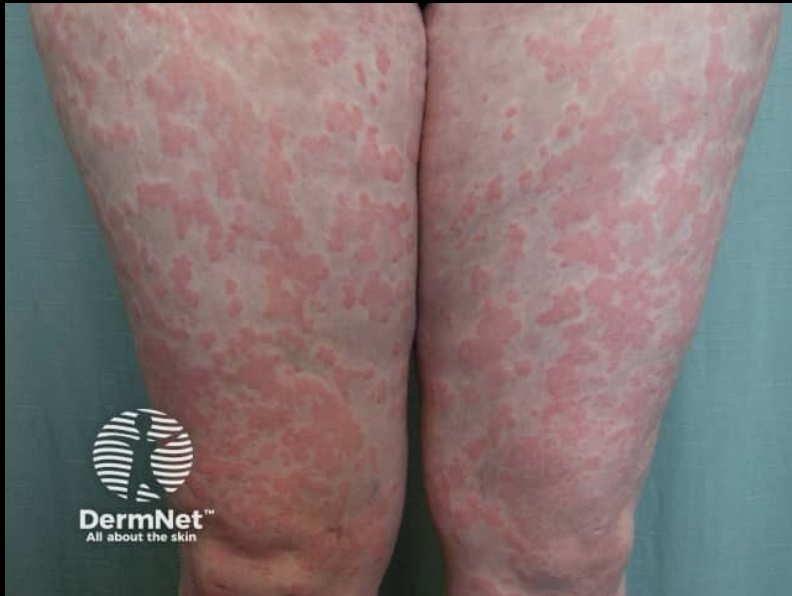Specialistläkare

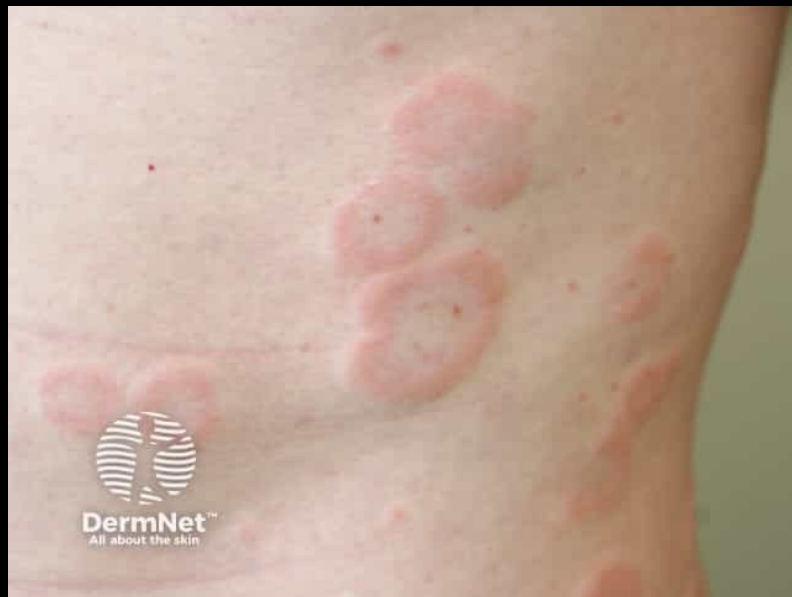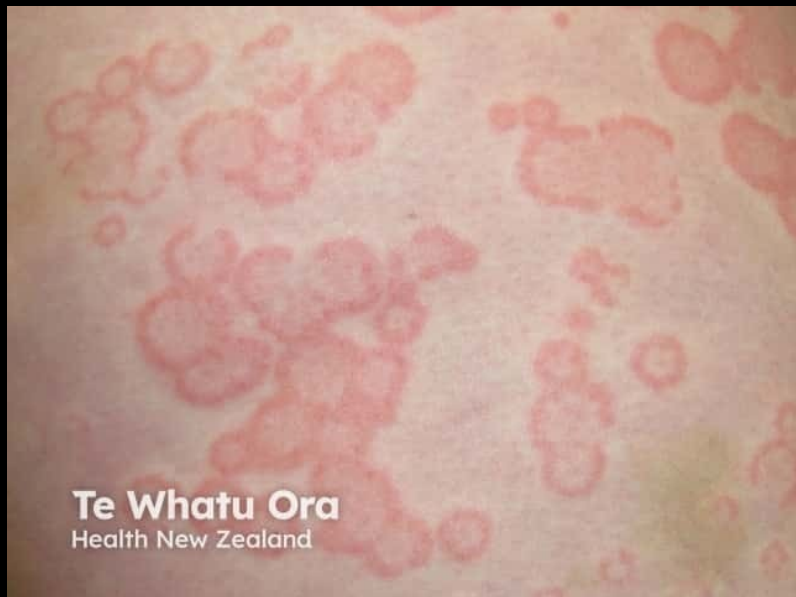Hudkliniken

Sahlgrenska Universitetssjukhus

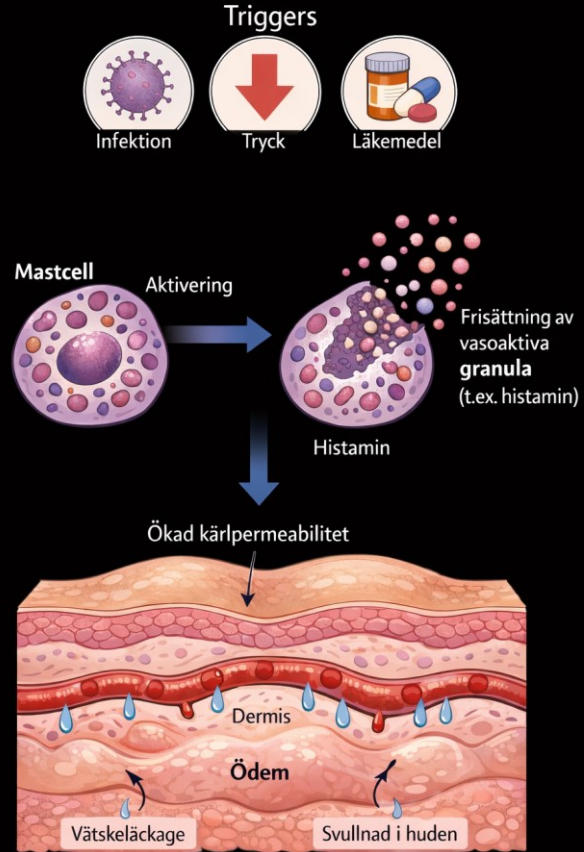
zeynep.tjornvik@vgregion.se

Bakgrund

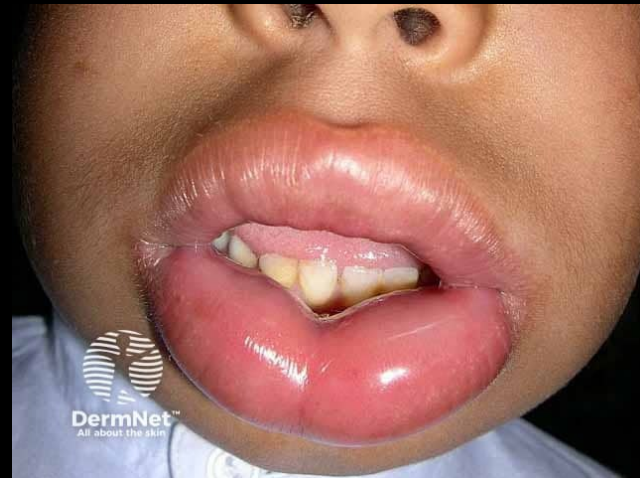
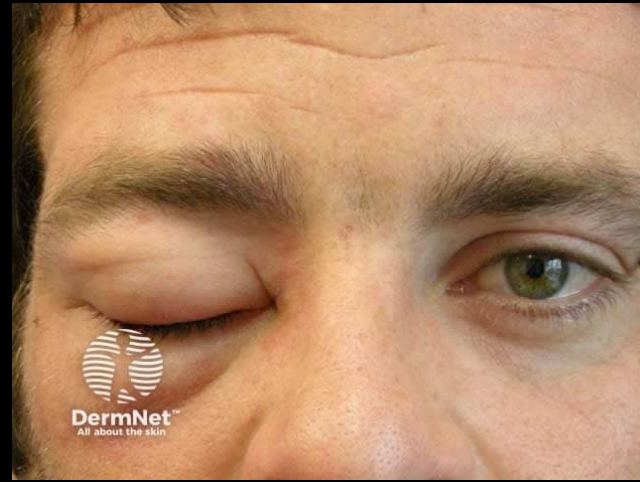


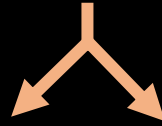Bakgrund



Angioödem



Urtikaria



Kronisk > 6v > Akut

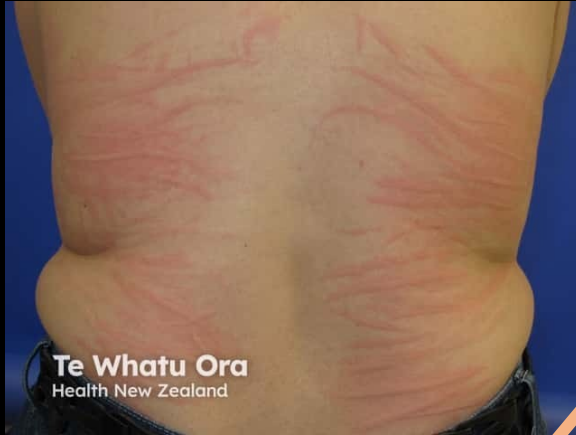- Virusinfektioner
- Matallergier
- Läkemedel - Antibiotika, ASA, opiater, rtg-kontrast
- Insektsbett- djur
- Kontakt- latexgummi

Kronisk inducerbar urtikaria

- Dermografism - vanligast
- Fysiska stimuli- kyla, värme, sol, tryck
- Ansträngning (kolinerg)
- Emotionell stress

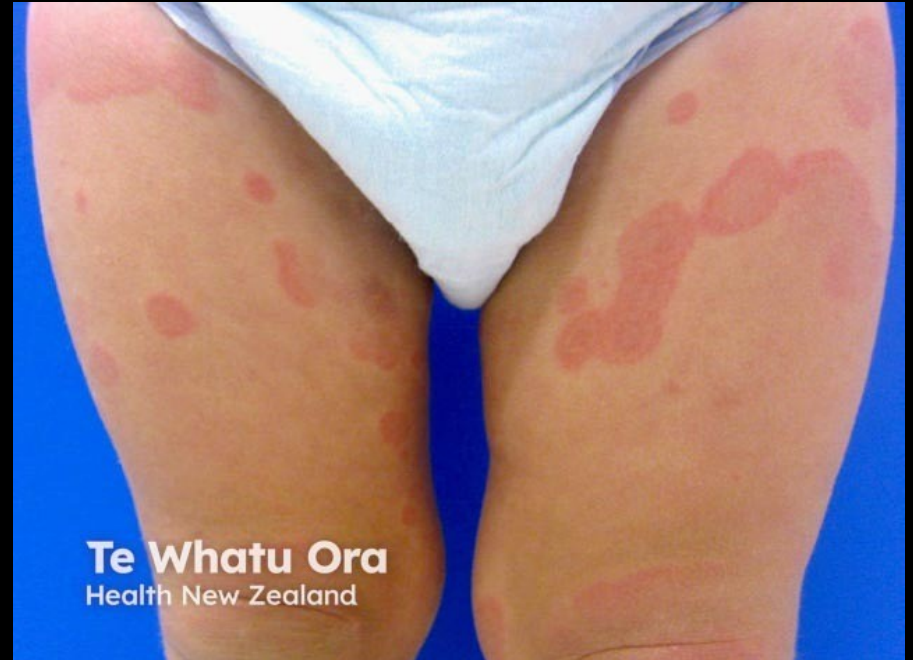Kronisk spontan urtikaria

Ingen känd trigger



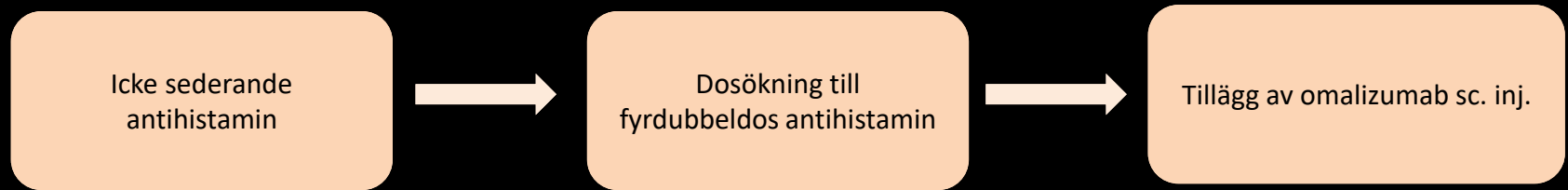
Diagnostik

- Anamnes och status
- Inga rutinprover
- Riktade prover vid behov
- Urticaria Activity Score (UAS) och Urticaria Control test (UCT)



Behandling

- Eliminera eventuella triggers
- Perorala glukokortikoider ska undvikas
- Adrenalin endast vid anafylaxi



Take-home message

- Diagnos baserad på anamnes och status (24h)
- Akut < 6 veckor < Kronisk
- Utredning är begränsad och riktad
- Antihistamin (upp till 4 x dos) är basbehandling
- Remiss till hudklinik för tillägg av omalizumab



Karolinska
Institutet

