



Karolinska
Institutet



Gonorré

Nirina Andersson

Överläkare vid Hud- och STD-kliniken, Norrlands Universitetssjukhus

Disputerad forskare vid Institutionen för folkhälsa och klinisk medicin, Dermatologi och venerologi, Umeå universitet

nirina.andersson@umu.se

Gonorré

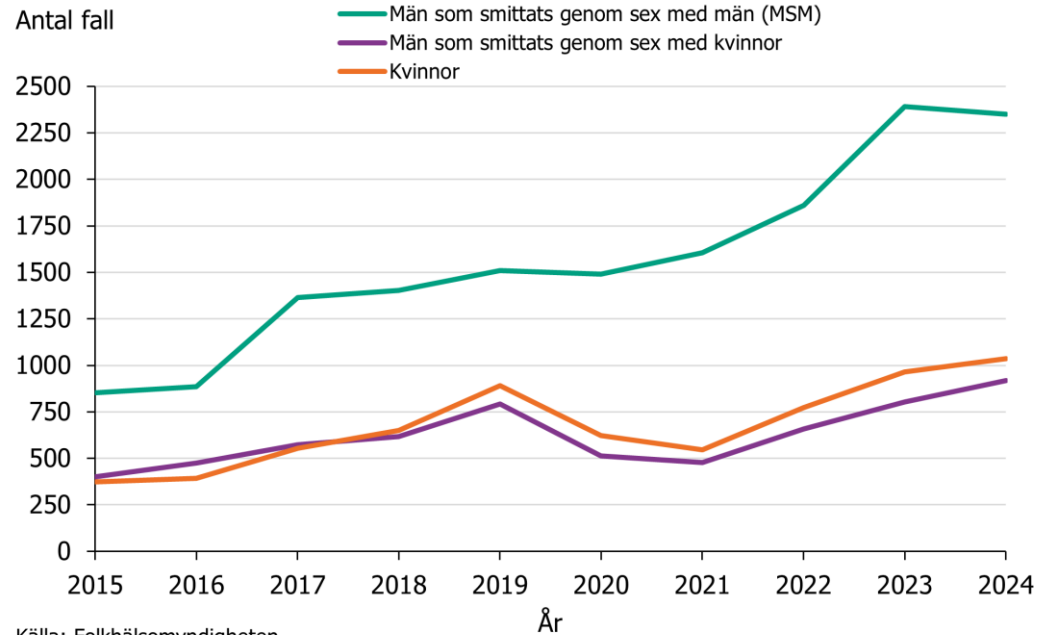
STI (sexually transmitted infection)

Ökar

De flesta svenska fallen har smittats i Sverige

Neisseria gonorrhoea

Inkubationstid 2-10 dagar



Klinik

Uretra, vagina, rektum, svalg, ögon

Personer med penis – 90% har symtom

purulent flytning, dysuri

epididymit, prostatit

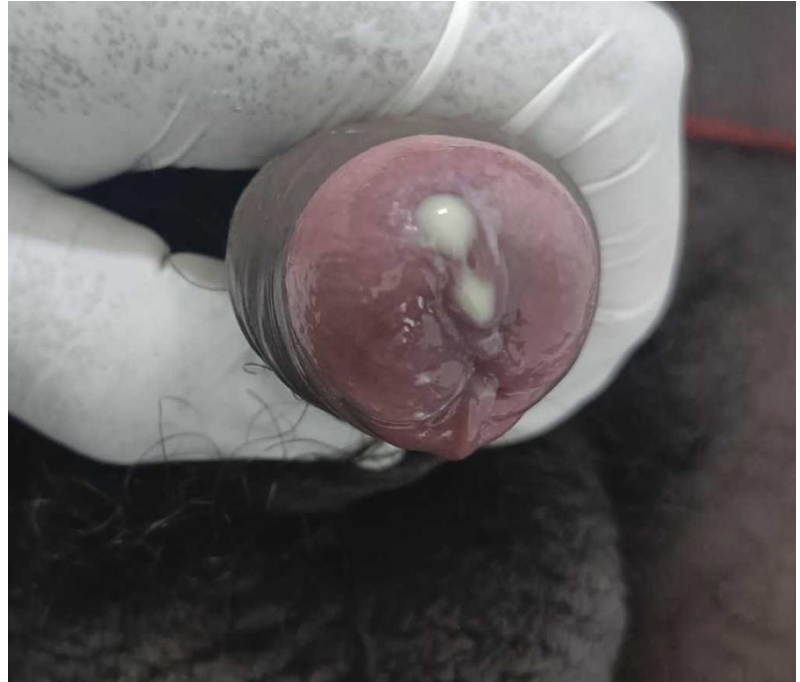Personer med vagina – 50% har symtom

flytning, dysuri

buksmärta, blödning

bartholinit, salpingit, kroniska buksmärtor

Infertilitet



Källa: Shatikkulamin H, Shajil C. Acute gonococcal urethritis. IDCases. 2024;39:e02130. CC BY-NC-ND.

Klinik forts.

Rektum

ofta asymtomatiskt
smärta, flytning, klåda, abscess

Svalg

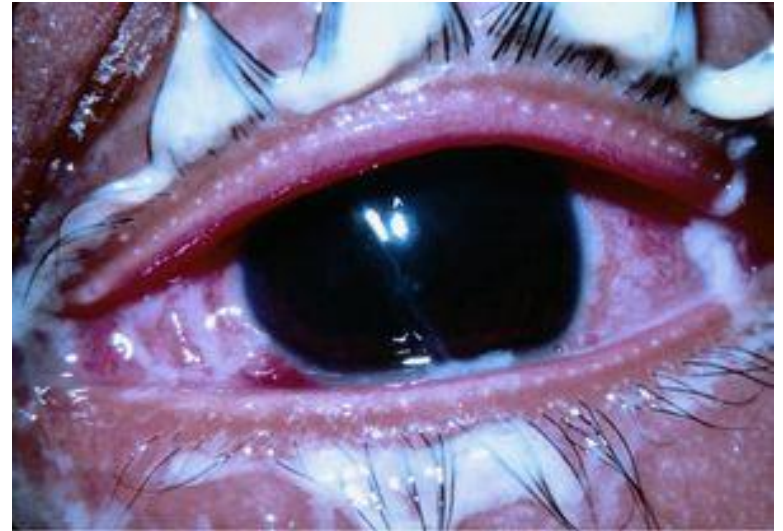ofta asymtomatiskt
halsont

Öga

konjunktivit (ofta ensidigt) -> keratit

Systemsjukdom/sepsis

sällsynt
lätt feber, sjukdomskänsla, lednära pustler, artrit, endokardit



Källa: aao.org

Diagnostik

NAAT

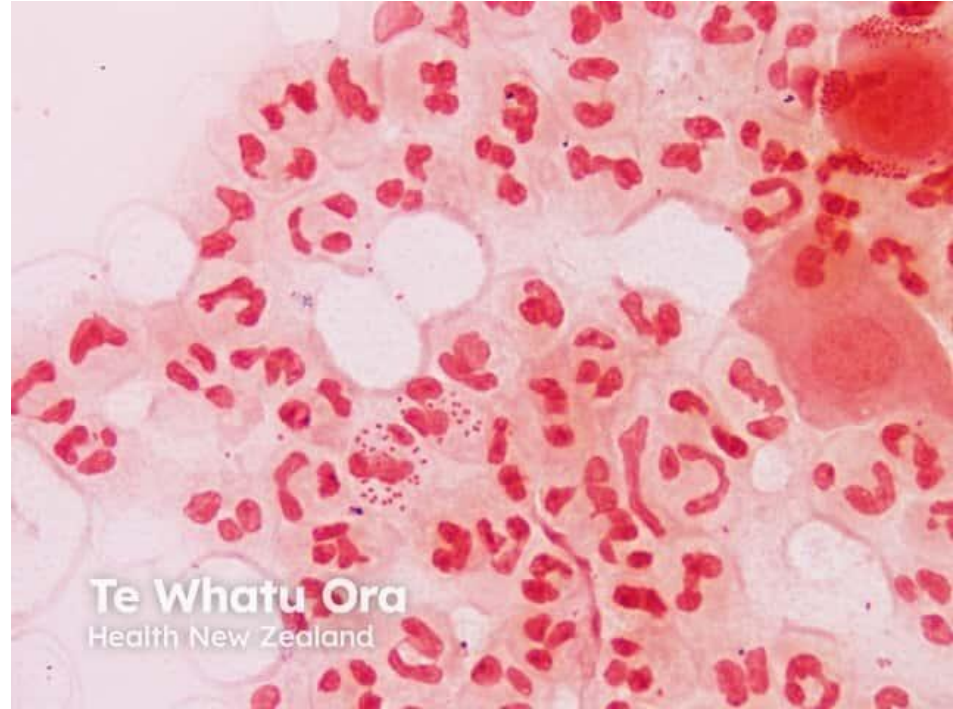vaginalprov alt. urin (första skvätten, blåsinkubation 1h)
rektum och svalg beroende på anamnes

Odling

alltid innan behandling!
uretra, cervix
rektum och svalg beroende på anamnes

Direktmikroskopi

utstryk från uretra eller cervix
intracellulära gonokocker
kräver viss vana



Källa: dermnetnz.org

Behandling

Ordineras av dermatovenereolog

Resistensproblematik

Ceftriaxon 1 g i.m. som engångsdos

Alt. spektinomycin 2 g i.m. vid pc-allergi

Förhållningsregler

Smittskyddsanmälan och smittspårning

Partnerbehandling

Kontrollprov

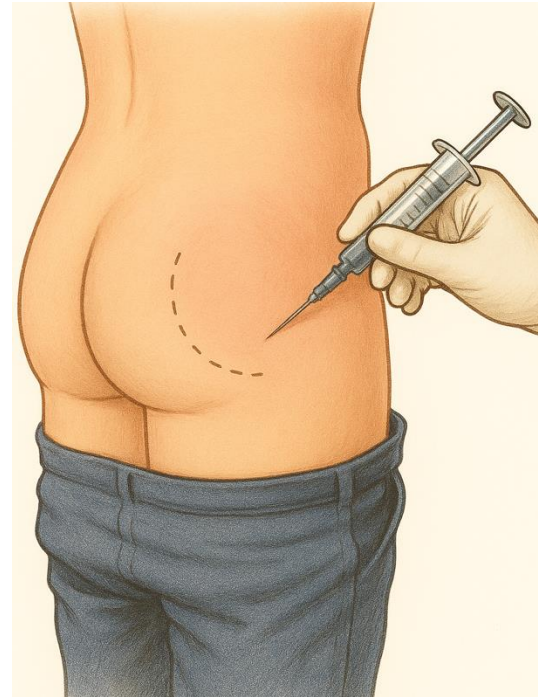


Illustration skapad med Microsoft Copilot

Tack!



Illustration skapad med ChatGPT



Karolinska
Institutet

