



Karolinska Institutet



LINKÖPINGS UNIVERSITET



LUNDS UNIVERSITET





UPPSALA UNIVERSITET



ÖREBRO UNIVERSITET

Vitiligo

Sam Polesie

överläkare, docent, adjungerad universitetslektor, kursledare i dermatologi och venereologi

Avdelningen för dermatologi och venereologi, Institutionen för kliniska vetenskaper, Sahlgrenska akademin, Göteborgs universitet.

Verksamhet hud- och könssjukvård, Sahlgrenska universitetssjukhuset, Västra götalandsregionen, Göteborg

sam.polesie@vgregion.se | sam.polesie@gu.se

Längd: 11 minuter 25 sekunder

Senast uppdaterat: 2026-08-17


© DERMIS.NET
www.dermis.net



Vitiligo of the hand in a person with dark skin.
Author: James Heilman, MD
https://commons.wikimedia.org/wiki/File:Vitiligo2.JPG

Cirka 0.4% av befolkningen är drabbad
Drabbar kvinnor och män lika
Drabbar individer med olika hudtyper lika

van Geel N, et al. Worldwide expert recommendations for the diagnosis and management of vitiligo:
Position statement from the International Vitiligo Task Force Part 1: towards a new management algorithm.
J Eur Acad Dermatol Venereol. 2023 Nov;37(11):2173-2184. doi: 10.1111/jdv.19451. Epub 2023 Sep 25. PMID: 37746876.

Seneschal J, et al. Vitiligo. Nat Rev Dis Primers. 2025 Dec 4;11(1):85. doi: 10.1038/s41572-025-00670-x. PMID: 41345471.

Cirka 0.4% av befolkningen är drabbad
Drabbar kvinnor och män lika
Drabbar individer med olika hudtyper lika

Tre huvudtyper
- Icke-segmentell
- Segmentell vitiligo
- Mixed type

van Geel N, et al. Worldwide expert recommendations for the diagnosis and management of vitiligo:
Position statement from the International Vitiligo Task Force Part 1: towards a new management algorithm.
J Eur Acad Dermatol Venereol. 2023 Nov;37(11):2173-2184. doi: 10.1111/jdv.19451. Epub 2023 Sep 25. PMID: 37746876.

Seneschal J, et al. Vitiligo. Nat Rev Dis Primers. 2025 Dec 4;11(1):85. doi: 10.1038/s41572-025-00670-x. PMID: 41345471.

Cirka 0.4% av befolkningen är drabbad
Drabbar kvinnor och män lika
Drabbar individer med olika hudtyper lika

Tre huvudtyper
- Icke-segmentell
- Segmentell vitiligo
- Mixed type

Association till autoimmun hypothyreos och annan autoimmun sjukdom

van Geel N, et al. Worldwide expert recommendations for the diagnosis and management of vitiligo: Position statement from the International Vitiligo Task Force Part 1: towards a new management algorithm. J Eur Acad Dermatol Venereol. 2023 Nov;37(11):2173-2184. doi: 10.1111/jdv.19451. Epub 2023 Sep 25. PMID: 37746876.

Seneschal J, et al. Vitiligo. Nat Rev Dis Primers. 2025 Dec 4;11(1):85. doi: 10.1038/s41572-025-00670-x. PMID: 41345471.



Bild från DermNet



Klatte, J.L., van der Beek, N. and Kemperman, P.M.J.H. (2015), 100 years of Wood's lamp revised. J Eur Acad Dermatol Venereol, 29: 842-847. https://doi.org/10.1111/jdv.12860







Exempel på Woods lampa

Klatte, J.L., van der Beek, N. and Kemperman, P.M.J.H. (2015), 100 years of Wood's lamp revised. J Eur Acad Dermatol Venereol, 29: 842-847. https://doi.org/10.1111/jdv.12860

Om diagnosen är osäker:
Undersökning med Woods lampa kan användas för att skilja mellan hypokrom och depigmenterad hud. Vid behov kan även stansbiopsi tas från hudförändringen och eventuellt från icke-lesionell eller perilesionell hud, beroende på differentialdiagnoser. Ytterligare undersökningar, exempelvis mykologisk undersökning eller molekylär testning för att påvisa lymfomceller, kan utföras vid behov.

van Geel N, et al. Worldwide expert recommendations for the diagnosis and management of vitiligo:
Position statement from the International Vitiligo Task Force Part 1: towards a new management algorithm.
J Eur Acad Dermatol Venereol. 2023 Nov;37(11):2173-2184. doi: 10.1111/jdv.19451. Epub 2023 Sep 25. PMID: 37746876.

Seneschal J, et al. Vitiligo. Nat Rev Dis Primers. 2025 Dec 4;11(1):85. doi: 10.1038/s41572-025-00670-x. PMID: 41345471.

Om diagnosen är osäker:
Undersökning med Woods lampa kan användas för att skilja mellan hypokrom och depigmenterad hud. Vid behov kan även stansbiopsi tas från hudförändringen och eventuellt från icke-lesionell eller perilesionell hud, beroende på differentialdiagnoser. Ytterligare undersökningar, exempelvis mykologisk undersökning eller molekylär testning för att påvisa lymfomceller, kan utföras vid behov.

Om diagnosen är säker:
Rutinmässig screening med TPO-antikroppar och TSH rekommenderas. Andra autoantikroppar bör endast analyseras om det föreligger anamnes, familjeanamnes eller laboratoriefynd tyder på ökad risk för ytterligare autoimmun sjukdom. Vid förekomst av flera autoimmuna sjukdomar rekommenderas konsultation med endokrinolog.

van Geel N, et al. Worldwide expert recommendations for the diagnosis and management of vitiligo:
Position statement from the International Vitiligo Task Force Part 1: towards a new management algorithm.
J Eur Acad Dermatol Venereol. 2023 Nov;37(11):2173-2184. doi: 10.1111/jdv.19451. Epub 2023 Sep 25. PMID: 37746876.

Seneschal J, et al. Vitiligo. Nat Rev Dis Primers. 2025 Dec 4;11(1):85. doi: 10.1038/s41572-025-00670-x. PMID: 41345471.


© DERMIS.NET
www.dermis.net


© DERMIS.NET
www.dermis.net


© DERMIS.NET
www.dermis.net


© DERMIS.NET
www.dermis.net


© DERMIS.NET
www.dermis.net


© DERMIS.NET
www.dermis.net
© Clinique Dermatologique - CHU NANTES


© DERMIS.NET
www.dermis.net


© DERMIS.NET
www.dermis.net


© DERMIS.NET
www.dermis.net


© DERMIS.NET
www.dermis.net
© Clinique Dermatologique - CHU NANTES


© DERMIS.NET
www.dermis.net


© DERMIS.NET
www.dermis.net


© DERMIS.NET
www.dermis.net


© DERMIS.NET
www.dermis.net


© DERMIS.NET
www.dermis.net


© DERMIS.NET
www.dermis.net


© DERMIS.NET
www.dermis.net

Differentialdiagnoser







Pityriasis alba



Bild från DermNet





Halo nevi





Bild från DermNet







Nevus depigmentosus



Bild från DermNet







Hypopigmenterad mycosis fungoides



Bild från: Dehghan A, Chu T Hypopigmentation: mycosis fungoides in disguise BMJ Case Reports CP 2014;2014:bcr2014206523.



Holliday A, Grider D. IMAGES IN CLINICAL MEDICINE. Tinea Versicolor. N Engl J Med. 2016 Mar 10;374(10):e11. doi: 10.1056/NEJMicm1501201. PMID: 26962748.

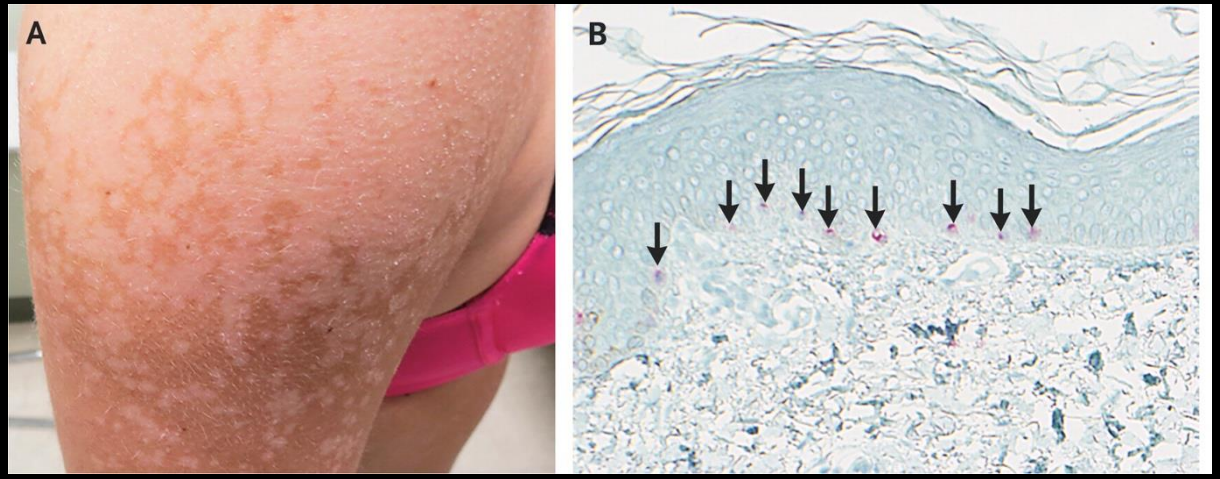

Holliday A, Grider D. IMAGES IN CLINICAL MEDICINE. Tinea Versicolor. N Engl J Med. 2016 Mar 10;374(10):e11. doi: 10.1056/NEJMicm1501201. PMID: 26962748.

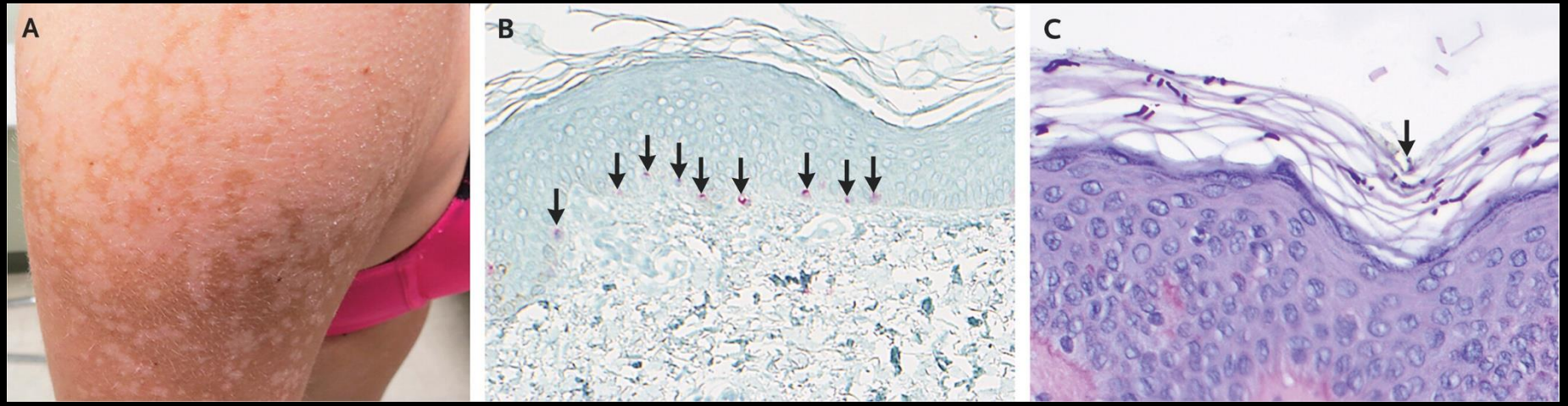

Pityriasis versicolor

Holliday A, Grider D. IMAGES IN CLINICAL MEDICINE. Tinea Versicolor. N Engl J Med. 2016 Mar 10;374(10):e11. doi: 10.1056/NEJMicm1501201. PMID: 26962748.

Sammanfattning

Klinisk diagnos, men viktigt att alltid överväga differentialdiagnoser

Tänk på bakomliggande autoimmuna sjukdomar

Solskydd i berörda områden

Många medicinska behandlingar på gång inklusive JAK-inhibitorer

Sammanfattning

Klinisk diagnos, men viktigt att alltid överväga differentialdiagnoser

Tänk på bakomliggande autoimmuna sjukdomar

Solskydd i berörda områden

Många medicinska behandlingar på gång inklusive JAK-inhibitorer

Sammanfattning

Klinisk diagnos, men viktigt att alltid överväga differentialdiagnoser

Tänk på bakomliggande autoimmuna sjukdomar

Solskydd i berörda områden

Många medicinska behandlingar på gång inklusive JAK-inhibitorer

Sammanfattning

Klinisk diagnos, men viktigt att alltid överväga differentialdiagnoser

Tänk på bakomliggande autoimmuna sjukdomar

Solskydd i berörda områden

Många medicinska behandlingar på gång inklusive JAK-inhibitorer





Karolinska Institutet



LINKÖPINGS UNIVERSITET



LUNDS UNIVERSITET





UPPSALA UNIVERSITET



ÖREBRO UNIVERSITET