



Karolinska
Institutet



Hailey Hailey sjukdom

Rahime Inci

MD, PhD, överläkare

Avdelningen för dermatologi och venerologi, institutionen för kliniska vetenskaper, Sahlgrenska akademien, Göteborgs universitet

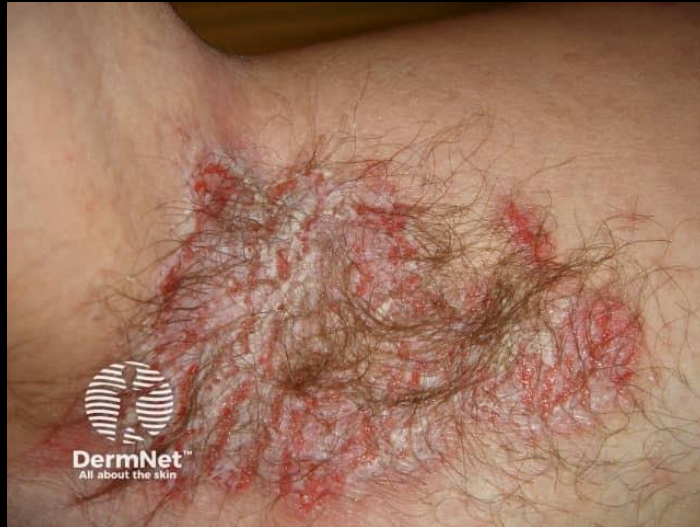Verksamhet hud- och könssjukvård, Sahlgrenska universitetssjukhuset, Västra götalandsregionen, Göteborg

rahime.inci@vgregion.se | rahime.inci@gu.se

Längd: 3:12 minuter

Senast uppdaterat: 2025-08-12

Hailey-Hailey sjukdom

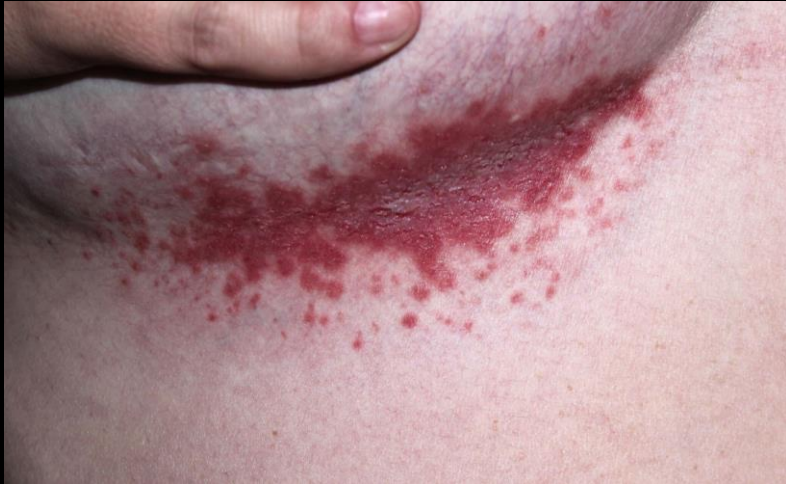

Sällsynt autosomal dominant hudsjukdom

Kallas även "*benign familiär pemfigus*"

Mutation i ATP2C1-genen → defekt Ca^{2+} -transport i Golgi → Leder till bristande celladhesion i epidermis

Klinik



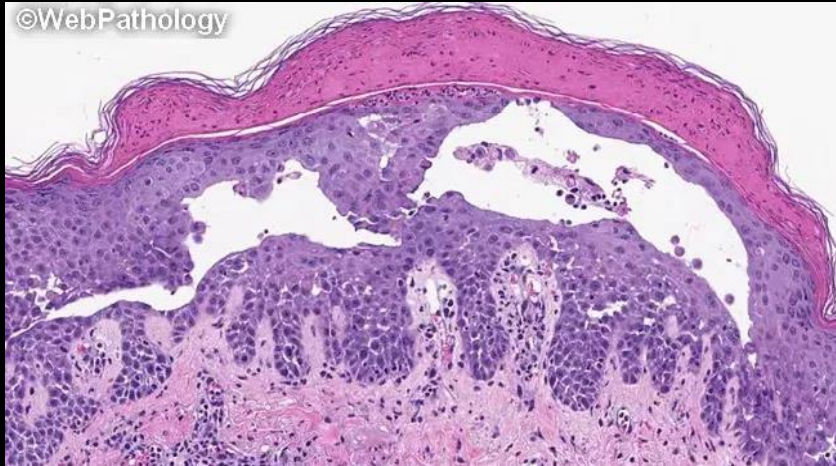Börjar ofta i 20–40-årsåldern

Smärtsamma, spruckna och fuktiga erosioner i hudveck

Axiller, ljumskar, submammärt → fukt & friktion
→ ofta infekterat (Staph, Candida)

Förvärras av: värme, svett, friktion, infektion, stress

Diagnos



Klinisk diagnos + bekräftelse:

Biopsi: suprabasalt spaltbildning

Direkt immunofluorescens: negativ (till skillnad från pemfigus vulgaris)

Ev. genetisk testning vid oklar diagnos/familjeanamnes

Behandling

Symptomlindring – ingen kurativ behandling

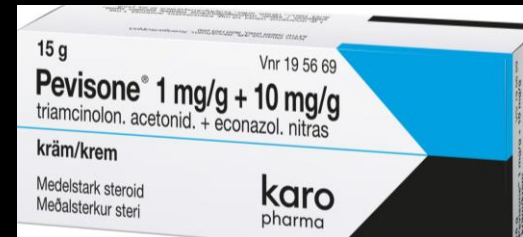
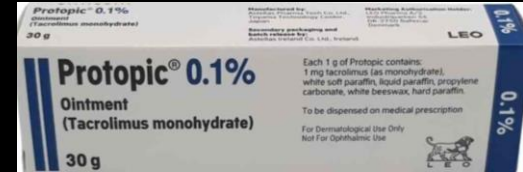
Topikala kortikosteroider, ev. kalcineurinhämmare

Antibiotika/antivamppläkemedel vid infektion

Systemisk behandling vid svåra eller recidiverande fall:
immunmodulerande läkemedel som retinoider, ciklosporin, dapson och metotrexat

Ev. botulinumtoxin vid svettproblematik

Svåra fall: laser, kirurgi



Sammanfattning

Kronisk, ärftlig sjukdom med recidiverande lesioner i hudveck

Viktigt att differentialdiagnostisera från Darriers sjukdom, intertriginöst eksem
infektion & autoimmuna blåsdermatoser

Fokus på livskvalitet och recidivprevention

Vidareläsning

<https://dermnetz.org/topics/benign-familial-pemphigus>



Karolinska
Institutet

