



Karolinska
Institutet



Dariers sjukdom

Rahime Inci

MD, PhD, överläkare

Avdelningen för dermatologi och venerologi, institutionen för kliniska vetenskaper, Sahlgrenska akademien, Göteborgs universitet

Verksamhet hud- och könssjukvård, Sahlgrenska universitetssjukhuset, Västra götalandsregionen, Göteborg

rahime.inci@vgregion.se | rahime.inci@gu.se

Längd: 3:19 minuter

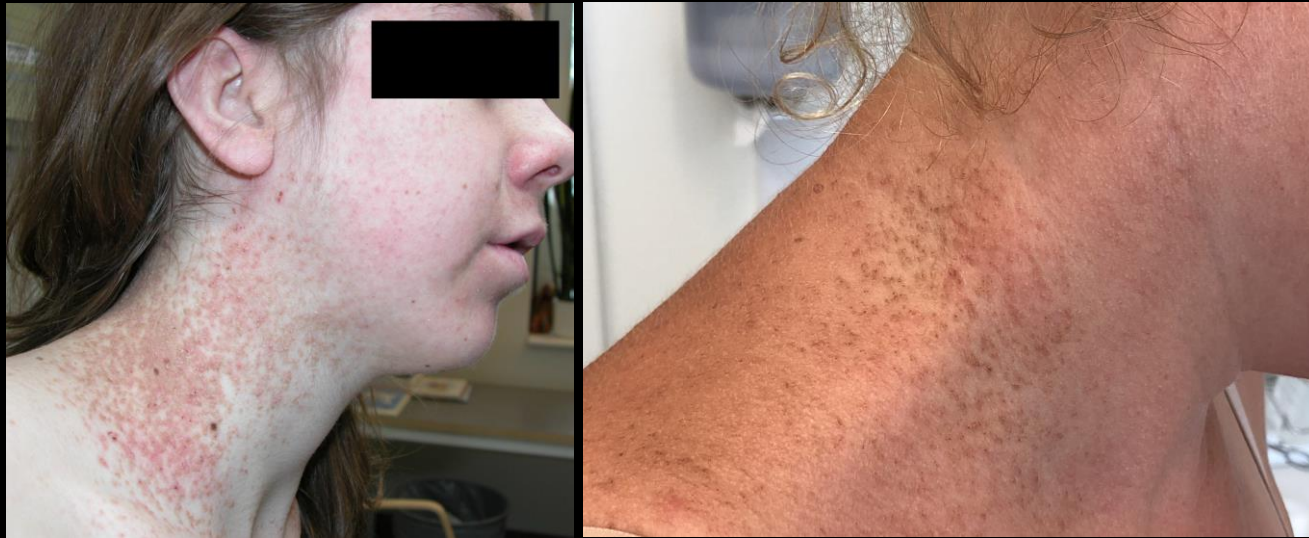Senast uppdaterat: 2025-08-12

Klinik

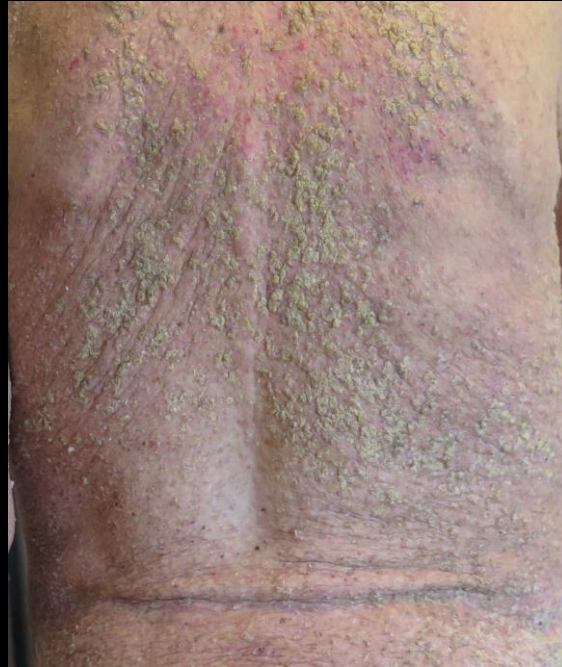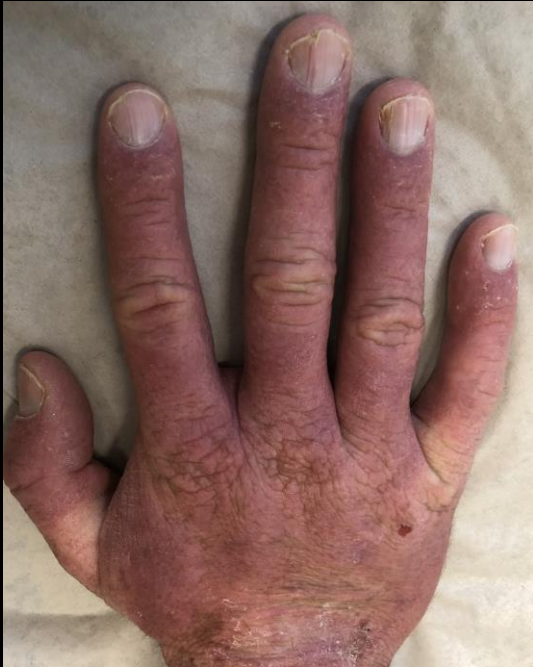Keratosis follicularis

Autosomal dominant gendermatos

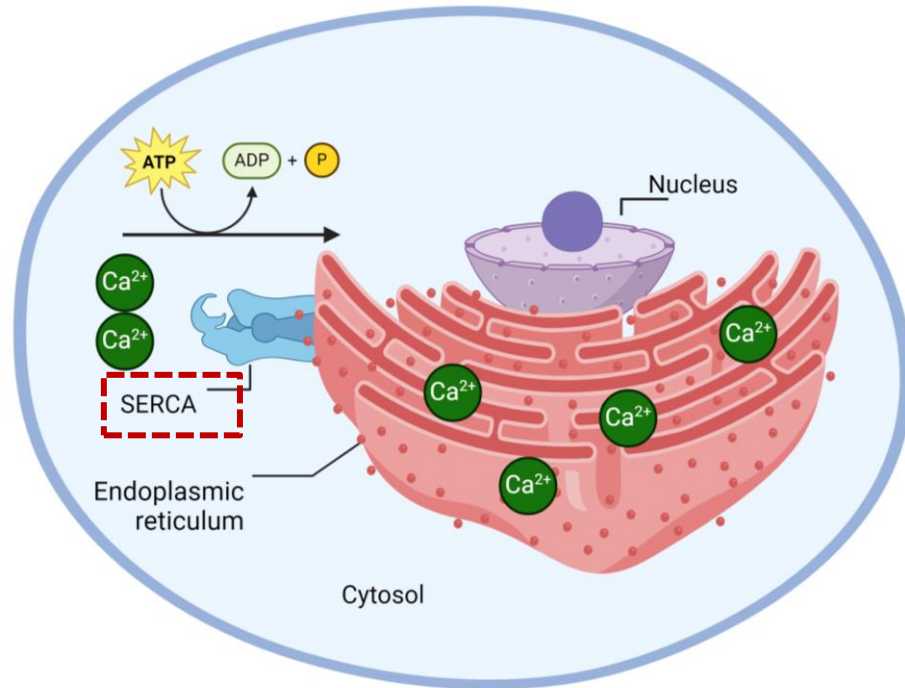
Debuterar i tonåren eller i tidig vuxen ålder



Klinik



Patogenes

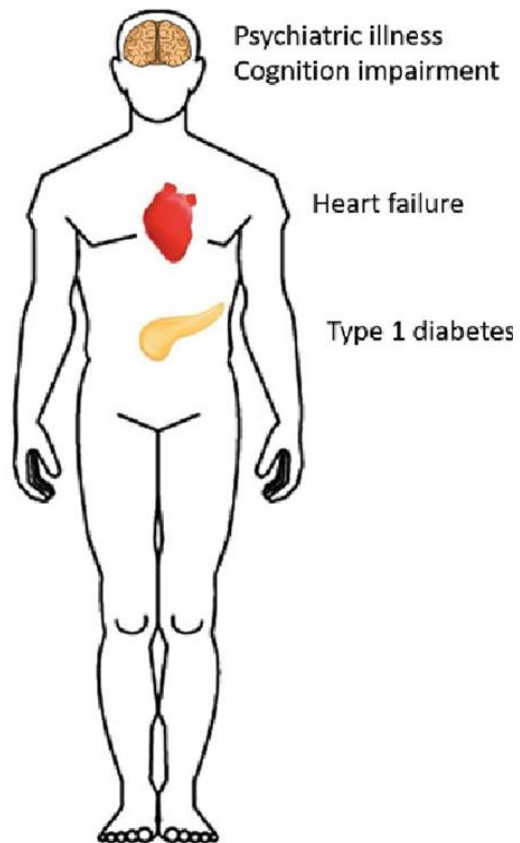


ATP2A2 genen

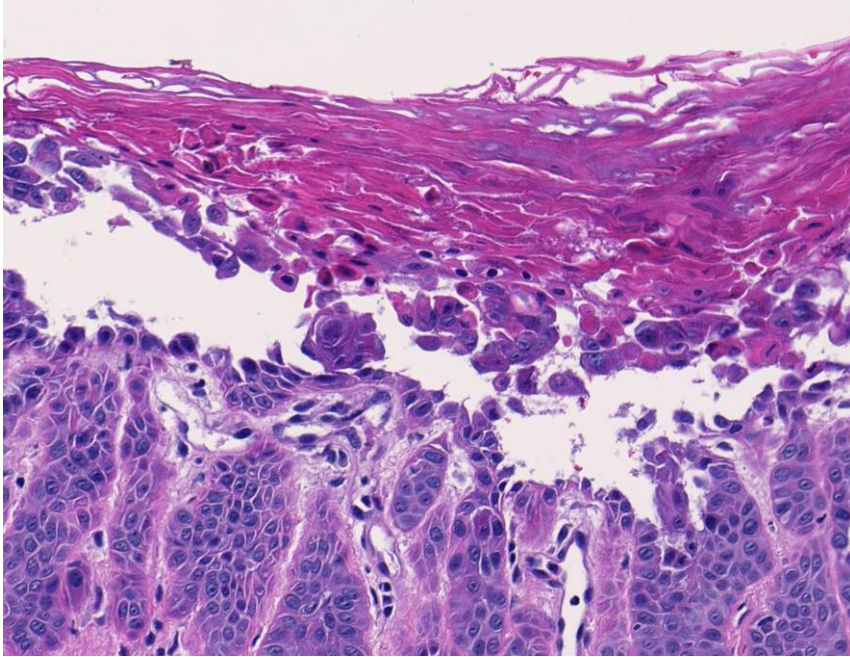
SERCA2 kalciumpump-protein

Störd *celladhesion* och
differentiering i epidermis

Associerade fynd



Diagnos



Klinisk misstanke och hudbiopsi

Histologi visar *dyskeratos* (corps ronds och grains) och *suprabasal akantolys*

Genetisk testning

Differentialdiagnos

| Differentialdiagnos | Typiska kännetecken | Skillnad mot Dariers sjukdom | Histopatologi (kort) |
|------------------------------|--|---|--------------------------------------|
| Seborroiskt eksem | Fjällande, rodnad, kliande hud i seborroiska områden | Inflammatorisk, saknar keratotiska papler | Spongios, parakeratos |
| Hailey-Hailey sjukdom | Smärtande erosioner i hudveck | Ingen dyskeratos | Suprabasal akantolys utan dyskeratos |
| Grovers sjukdom | Kliande papler/plack på bålen, oftast äldre män | Kortvarig, spontan regress | Fokal akantolys, varierande mönster |
| Pemfigus vulgaris | Slappa blåsor och erosioner, även på slemhinnor | Autoimmun, ingen keratiniseringsdefekt | Suprabasal klyvning, IgG/C3 i IIF |
| Verruca plana | Små, släta hudfärgade papler | Virusorsakad | Koilocyter, papillomatos |

Behandling

Viktigt med hudvård, solskydd, undvikande av utlösande faktorer

Lokalbehandling med retinoider, antibakteriella medel och kortison vid inflammation

Systemiska retinoider (acitretin) kan användas vid svårare fall

Vidare läsning

[Dariers sjukdom - Socialstyrelsen](#)

<https://dermnetnz.org/topics/darier-disease>



Karolinska
Institutet

